

РЕШЕНИЕ ПРОБЛЕМ  
**В ОРТОДОНТИИ  
И ДЕТСКОЙ  
СТОМАТОЛОГИИ**

# CLINICAL PROBLEM SOLVING IN **ORTHODONTICS AND PAEDIATRIC DENTISTRY**

**Declan Millett** BSc DDS FDSRCPS (Glasg) DOrthRCSEng MOrthRCSEng

Professor of Orthodontics  
University College Cork  
Ireland

**Richard Welbury** MB BS BDS PhD FDSRCS FDSRCPS FRCPCH

Professor of Paediatric Dentistry  
University of Glasgow  
UK



EDINBURGH LONDON NEW YORK OXFORD PHILADELPHIA ST LOUIS SYDNEY TORONTO 2005

РЕШЕНИЕ ПРОБЛЕМ  
**В ОРТОДОНТИИ  
И ДЕТСКОЙ  
СТОМАТОЛОГИИ**

Деклан Миллет,  
Ричард Уэлбери

*Перевод с английского*



Москва  
«МЕДпресс-информ»  
2009

УДК 616.314-089.23:616.314.9

ББК 56.6

М60

*Все права защищены. Никакая часть данной книги не может быть воспроизведена в любой форме и любыми средствами без письменного разрешения владельцев авторских прав.*

*Авторы и издательство приложили все усилия, чтобы обеспечить точность приведенных в данной книге показаний, побочных реакций, рекомендуемых доз лекарств. Однако эти сведения могут изменяться.*

*Внимательно изучайте сопроводительные инструкции изготовителя по применению лекарственных средств.*

*Перевод с английского: А.В.Коваленко*

**Миллет Д.**

М60 Решение проблем в ортодонтии и детской стоматологии / Деклан Миллет, Ричард Уэлбери ; пер. с англ. – М. : МЕДпресс-информ, 2009. – 200 с. : ил.  
ISBN 5-98322-531-6

Книга, продолжающая серию «Решение проблем в стоматологии», представляет собой сборник типичных клинических ситуаций, на примере которых рассматриваются аспекты ортодонтии, санации ротовой полости, врожденных нарушений развития зубов у детей, требующие стоматологических вмешательств. Для каждого случая приводится поэтапная схема диагностических и терапевтических процедур.

Руководство может быть полезно детским стоматологам, ортодонтам, стоматологам-терапевтам, студентам стоматологических вузов и факультетов.

УДК 616.314-089.23:616.314.9

ББК 56.6

ISBN 0-443-07265-5

© This edition of *Clinical Problem Solving in Orthodontics and Paediatric Dentistry 1st* by **Declan Millett & Richard Welbury** is published by arrangement with Elsevier Limited, Oxford, United Kingdom

ISBN 5-98322-531-6

© Издание на русском языке, перевод на русский язык, оформление, оригинал-макет. Издательство «МЕДпресс-информ», 2009

# Предисловие

Решение клинических задач – это основной навык, необходимый студентам стоматологических факультетов для сдачи экзаменов и клинической практики. Поскольку ортодонтия и детская стоматология – смежные дисциплины, совместное клиническое обучение и обследование обеспечивает успешное решение комплексных стоматологических проблем детей и подростков.

Задачей данной книги является обсуждение типичных клинических проблем в практике ортодонтии и детской стоматологии. Формат книги предлагает логический подход к решению клинических задач путем сбора анамнеза, клинического обследования и постановки диагноза, что является основой планирования лечения в обеих дисциплинах. В каждой главе приводится краткий список литературы для дальнейшего обучения.

Каждая тема также снабжена схемой, в которой сфокусирована основная информация, необходимая для изучения проблемы, и которая составлена из ключевых слов, являющихся выжимкой из текста, что позволяет вспомнить уже пройденный материал.

Хотя эта книга изначально предназначена для студентов стоматологических факультетов, мы надеемся, что она также будет интересна молодым специалистам в процессе прохождения последипломного образования и поможет им в подготовке к экзаменам.

Declan Millett,  
Richard Welbury,  
Корк и Глазго  
2004

# Содержание

|  |    |   |     |
|--|----|---|-----|
| 1. Срединная диастема  | 9  | 21. Нарушения смены зубов                                       | 102 |
| 2. Ретенция верхнего центрального резца                              | 14 | 22. Обезболивание в стоматологии детского возраста              | 105 |
| 3. Первичная адентия верхних латеральных резцов                      | 19 | 23. Одонтогенные абсцессы                                       | 108 |
| 4. Скученность и вестибулярное положение верхних клыков              | 24 | 24. Смещение временного резца                                   | 111 |
| 5. Нёбное положение клыков   | 29 | 25. Перелом коронки постоянного резца с несформированным корнем | 114 |
| 6. Инфраокклюзия временных моляров                                   | 35 | 26. Перелом корня постоянного резца                             | 118 |
| 7. Сагиттальная резцовая дизокклюзия                                 | 39 | 27. Полный вывих резца  | 122 |
| 8. Палатинопозиция верхнего и вестибулопозиция нижнего резцов справа | 45 | 28. Аномалии структуры твердых тканей первых постоянных моляров | 125 |
| 9. Обратное резцовое перекрытие                                      | 49 | 29. Дисколорит, гипоминерализация и гипоплазия                  | 129 |
| 10. Глубокий прикус  | 54 | 30. Флюороз   | 134 |
| 11. Открытый прикус  | 59 | 31. Стираемость зубов   | 139 |
| 12. Перекрестный прикус  | 63 | 32. Множественная адентия и аномалии формы зубов                | 143 |
| 13. Поздняя скученность нижних резцов                                | 67 | 33. Несовершенный амелогенез                                    | 147 |
| 14. Выступление подбородка и дисфункция ВНЧС                         | 70 | 34. Несовершенный дентиногенез                                  | 150 |
| 15. Смещение резцов  | 77 | 35. Кровоточивость и гипертрофия десен                          | 153 |
| 16. Проблемы, связанные с ношением ортодонтических аппаратов         | 81 | 36. Язвенные поражения слизистой оболочки полости рта           | 156 |
| 17. Перемещение зубов и связанные с этим проблемы                    | 85 | 37. Схемы   | 159 |
| 18. Расщелины губы и нёба  | 90 | Приложения  | 197 |
| 19. Кормление и ранний кариес  | 95 |   |     |
| 20. Отсутствие сотрудничества ребенка с врачом                       | 98 |   |     |

# 1

## Срединная диастема

### Клинический случай

Пациенту Брайану почти 8 лет. Отмечаются диастема на верхней челюсти и скученность фронтальной группы зубов на нижней челюсти (рис. 1.1). Каковы причины данных проблем, и какое лечение может быть рекомендовано?

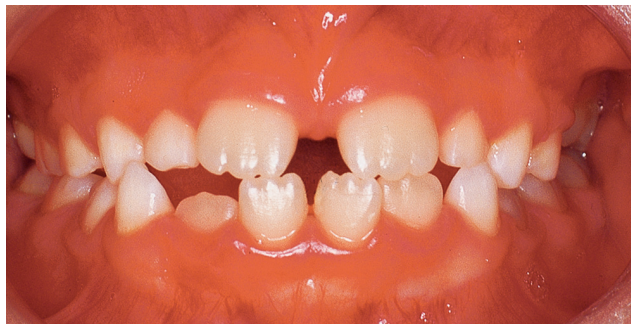

Рис. 1.1 Смыкание зубов во фронтальном отделе на момент первичного осмотра.

### Данные опроса

#### ● Жалобы

Значительный промежуток между верхними центральными резцами и неровные нижние передние зубы. Маму беспокоит внешний вид улыбки сына, и она хочет начать лечение.

#### ● История развития заболевания

Во временном прикусе фронтальный отдел зубного ряда был достаточно ровным, наблюдалась небольшая диастема верхнего зубного ряда, в нижнем зубном ряду тремы отсутствовали. Травмы зубов в анамнезе нет. Постоянные резцы прорезались в том положении, в котором они находятся на момент осмотра.

#### ● Общее состояние

Пациент практически здоров.

#### ● Стоматологический анамнез

Пациент посещает стоматолога каждые 6 месяцев с целью профилактического осмотра, лечение до настоящего времени не требовалось.

#### ● Наследственный анамнез

У отца пациента также была диастема, которая была закрыта с помощью несъемного ортодонтического аппарата.

### Данные осмотра

#### ● Внешний осмотр

У пациента скелетный класс I, угол FMPA средний, асимметрии лица не наблюдается. Смыкание губ свободное, нижняя губа касается верхних резцов на уровне нижней трети коронки. Жалобы со стороны височно-нижнечелюстного сустава отсутствуют, признаков дисфункции сустава не наблюдается.

#### ● Осмотр полости рта

Мягкие ткани полости рта без особенностей. Кариозных поражений не наблюдается. Фотографии полости рта представлены на рисунках 1.1 и 1.2.

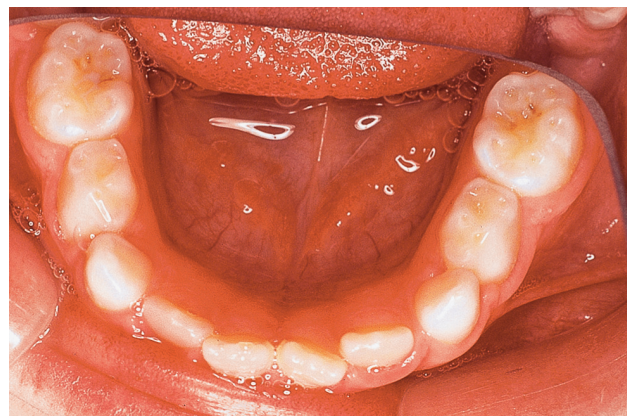


Рис. 1.2 Нижний зубной ряд со стороны окклюзионной поверхности (нижние первые б/б постоянные моляры прорезались, но не попали в кадр).

### Что выявлено при осмотре полости рта?

Низкое прикрепление уздечки верхней губы.

Зубная формула:

|    |    |    |    |    |    |  |    |    |    |    |    |    |
|----|----|----|----|----|----|--|----|----|----|----|----|----|
| 16 | 55 | 54 | 53 | 52 | 11 |  | 21 | 62 | 63 | 64 |    |    |
| 46 | 85 | 84 | 83 | 42 | 41 |  | 31 | 32 | 73 | 74 | 75 | 36 |

Небольшая скученность нижних фронтальных зубов с ротацией зубов 31, 41 и небольшими тремами дистально от зубов 32 и 42.

Диастема верхнего зубного ряда с дистальным наклоном зубов 11 и 21.

Обратное соотношение резцов в сагиттальной плоскости.

Обратная окклюзия зубов 52 и 83, 62 и 73.

### Какова этиология ротации зубов 31 и 41?

Ротация резцов, как правило, возникает в результате генетически обусловленной скученности зубного ряда. Отсутствие трем между временными нижними резцами, как правило, приводит к скученности соответствующих постоянных зубов. Ротация резцов также может быть следствием атипичной закладки зачатков или наличия сверхкомплектных зубов.

**Таблица 1.1** Причины диастемы верхнего зубного ряда

| Причины   | Комментарии   |
|---|---|
| Временное состояние в процессе формирования прикуса | Диастема обусловлена давлением постоянных верхних латеральных резцов на корни центральных резцов (так называемая стадия гадкого утенка), в таком случае диастема самопроизвольно закрывается при прорезывании постоянных клыков |
| Несоответствие размеров зубов и челюсти             | Мелкие зубы и крупная челюсть   |
| Латеральные резцы шиловидной формы или их адентия   |   |
| Сверхкомплектный зуб/зубы в области средней линии   |   |
| Протрузия верхних резцов                            | Может быть вызвана вредной привычкой сосания пальцев  |
| Низкое прикрепление уздечки верхней губы            | Диагностическим признаком является побеление резцового сосочка при натяжении уздечки. На рентгенограмме в таких случаях видна выемка по краю костного гребня между центральными резцами   |
| Патологические процессы                             | Кисты/опухоли<br>Ювенильный пародонтит  |

### Каковы возможные причины диастемы верхнего зубного ряда?

Возможные причины данной аномалии представлены в таблице 1.1.

### Нормально ли происходит формирование постоянного прикуса?

Сроки прорезывания соответствуют установленным нормам (табл. 1.2).

При формировании нормального прикуса в процессе прорезывания нижних резцов может наблюдаться их небольшая скученность, которая обычно проявляется в виде язычного положения и/или ротации резцов. Однако дистальный наклон и ротация нижних центральных резцов может свидетельствовать о генетически обусловленной скученности. У Брайана также отсутствуют тремы между временными клыками и первыми временными молярами на нижней челюсти (так называемые тремы приматов).

Наличие диастемы на верхней челюсти, при которой центральные резцы наклонены дистально, также является нормой для данной стадии формирования прикуса (так называемая стадия гадкого утенка). Однако при этом тремы должны присутствовать между всеми временными зубами на верхней челюсти, включая тремы приматов, которые на верхнем зубном ряду располагаются между верхними временными латеральными резцами и верхними временными клыками.

Хотя в возрасте 5–6 лет наблюдается прямое соотношение временных резцов вследствие стирания их режущих краев, для постоянных резцов это не характерно, они должны прорезываться в соотношении по классу I. Также в норме не должно наблюдаться обратного перекрытия временных латеральных рез-

**Таблица 1.2** Сроки прорезывания временных и постоянных зубов

| Временные зубы    | Месяцы | Постоянные зубы   | Годы  |
|-------------------|--------|-------------------|-------|
| <b>Верхние</b>    |        | <b>Верхние</b>    |       |
| Центральный резец | 6–7    | Центральный резец | 7–8   |
| Латеральный резец | 7–8    | Латеральный резец | 8–9   |
| Клык              | 18–20  | Клык              | 11–12 |
| Первый моляр      | 12–15  | Первый премоляр   | 10–11 |
| Второй моляр      | 24–36  | Второй премоляр   | 10–12 |
|                   |        | Первый моляр      | 6–7   |
|                   |        | Второй моляр      | 12–13 |
|                   |        | Третий моляр      | 17–21 |
| <b>Нижние</b>     |        | <b>Нижние</b>     |       |
| Центральный резец | 6–7    | Центральный резец | 6–7   |
| Латеральный резец | 7–8    | Боковой резец     | 7–8   |
| Клык              | 18–20  | Клык              | 9–10  |
| Первый моляр      | 12–15  | Первый премоляр   | 10–12 |
| Второй моляр      | 24–36  | Второй премоляр   | 11–12 |
|                   |        | Первый моляр      | 5–6   |
|                   |        | Второй моляр      | 12–13 |
|                   |        | Третий моляр      | 17–21 |

цов верхней челюсти с временными клыками нижней челюсти.

Первые постоянные моляры в норме при прорезывании должны находиться в бугорковом соотношении класса II, поскольку дистальные поверхности временных моляров располагаются в одной вертикальной плоскости.

#### Ключевой момент

В процессе формирования постоянного прикуса:

- небольшая скученность нижних резцов является обычным явлением;
- диастема на верхней челюсти является нормой для данной стадии развития.

### Как создается место для постоянных резцов верхней челюсти?

Место для верхних постоянных резцов создается из трех источников: за счет трем, которые в норме должны быть между временными резцами, за счет увеличения межклыковой ширины и за счет того, что постоянные резцы прорезываются с несколько большим вестибулярным наклоном, чем временные резцы.

#### Обследование пациента

##### Какие методы обследования необходимы в данном случае?

##### ● Клиническое обследование

Выявление тянущей уздечки верхней губы: верхняя губа осторожно оттягивается вверх и вперед, если при этом происходит побеление резцового сосочка, то можно предположить, что низко прикрепленная уздечка



верхней губы принимает участие в формировании диастемы. В данном случае у пациента наблюдается небольшое побеление резцового сосочка.

Определение положения нижней челюсти: ориентируясь на среднюю линию нижнего зубного ряда, определяем, нет ли смещения нижней челюсти. Такое смещение возможно вследствие обратного перекрытия временных латеральных резцов и клыков. В случае выявления смещения необходима ранняя коррекция обратного перекрытия указанных зубов. В данном случае смещения нижней челюсти не наблюдается.

#### ● Рентгенологическое исследование

Для определения наличия зачатков всех непрорезавшихся зубов, их положения и формы необходима ортопантограмма.

Если на ортопантограмме определяется наличие сверхкомплектного зуба/зубов или другой патологии в переднем отделе верхней челюсти, необходима стандартная окклюзионная рентгенограмма.

#### Что определяется на ортопантограмме, представленной на рисунке 1.3?

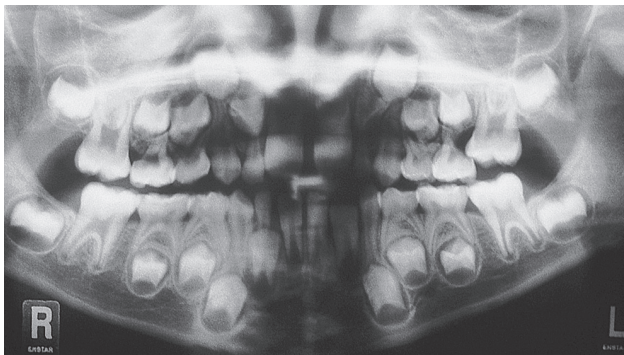

Рис. 1.3 Ортопантограмма.

- Высота альвеолярной кости в норме.
- Развитие зубных рядов соответствует возрасту пациента.
- Резорбция дистальных корней зубов 55 и 65.
- Импактный зуб 16.

#### Диагноз

В период раннего сменного прикуса соотношение зубов по классу III легкой степени выраженности, скелетное соотношение по классу I, угол ФМРА средний. Небольшая скученность нижнего фронтального сегмента; диастема верхнего зубного ряда. Обратное соотношение зубов 52 и 83, 62 и 73 без смещения нижней челюсти. Импактный зуб 16.

#### Какое лечение вы бы порекомендовали для решения проблем во фронтальном сегменте?

На данном этапе лечение не показано, так как все вышперечисленные проблемы могут исчезнуть благодаря

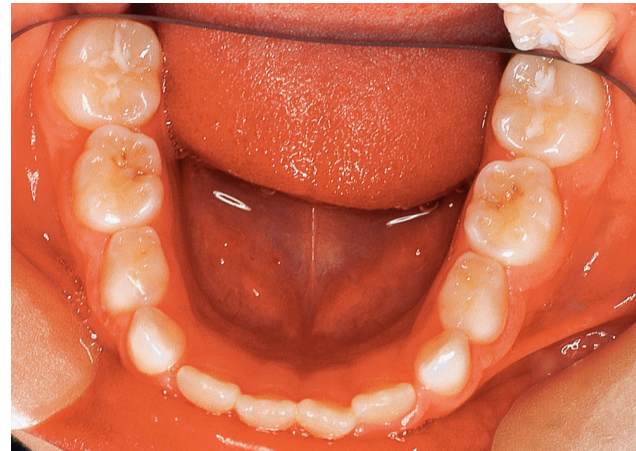


Рис. 1.4 Нижний зубной ряд с окклюзионной стороны через год после первичного осмотра.

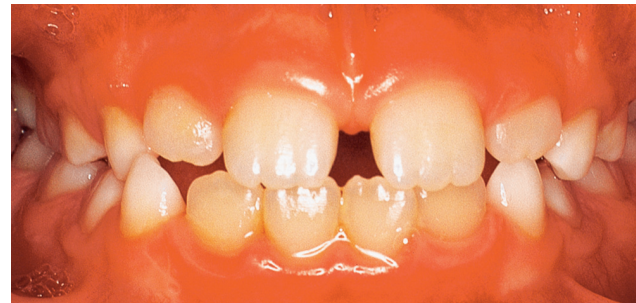

Рис. 1.5 Смыкание зубов фронтальной группы после прорезывания верхних постоянных латеральных резцов.

саморегуляции в процессе дальнейшего формирования прикуса.

Что касается скученности зубов фронтальной группы на нижней челюсти, то она может значительно уменьшиться благодаря двум процессам. Во-первых, дистальному смещению латеральных резцов, поскольку за ними имеются тремы (рис. 1.4). Во-вторых, расширению зубного ряда, в особенности во фронтальном сегменте, которое ожидается в возрасте 9 лет.

Вероятно, диастема верхнего зубного ряда уменьшится при прорезывании постоянных латеральных резцов и клыков, это особенно важно объяснить маме пациента. Уздечка верхней губы, которая в период временного прикуса имела низкое прикрепление, после прорезывания постоянных латеральных резцов обычно смещается несколько вверх (рис. 1.5). Следует отметить, что такая миграция уздечки менее вероятна при варианте прикуса с тремами. Тогда как в случаях, когда скученность верхних резцов потенциально возможна, а размер диастемы составляет менее 4 мм, после прорезывания латеральных резцов наблюдаются миграция уздечки верхней губы и закрытие диастемы. Тем не менее поскольку у отца пациента также была диастема, существует вероятность того, что в данном случае она генетически обусловлена и самопроизвольно не закрывается.

### **Как часто встречаются импактные первые постоянные моляры на верхней челюсти?**

Распространенность этой аномалии прорезывания варьирует от 2 до 6%, хотя у детей с расщелиной верхней губы и/или нёба может составлять 20–25%.

### **Каковы причины этого явления?**

Наличие импактных первых постоянных моляров на верхней челюсти свидетельствует о скученности зубного ряда.

Причиной этой аномалии могут быть местные и наследственные факторы (табл. 1.3). Отмечается многофакторный тип наследования, где генетически обусловленные и местные факторы могут оказывать совместное влияние.

**Таблица 1.3** Причины появления импактных верхних первых постоянных моляров

| Факторы        | Причина   |
|----------------|---|
| Местные        | Увеличение размеров первых постоянных моляров и увеличение мезиального угла их прорезывания |
| Наследственные | Наследственные черты<br>Уменьшение размеров верхней челюсти                                 |

### **Клинические характеристики эктопии прорезывания первых постоянных моляров на верхней челюсти и классификация этой аномалии**

Эктопией прорезывания первых постоянных моляров верхней челюсти называется прорезывание мезиально от нормального пути, при котором дистальная поверхность соответствующего второго временного моляра является препятствием. Давление со стороны прорезывающегося постоянного моляра вызывает резорбцию корней временного моляра.

Эктопия прорезывания верхних первых постоянных моляров подразделяется на обратимую и необратимую. Обратимой эктопия называется, если с течением времени происходит самостоятельное полное прорезывание этих зубов, однако после 8 лет вероятность самопроизвольной коррекции аномалии маловероятна. Если прорезывания зуба не происходит самопроизвольно или в результате раннего выпадения соответствующего временного второго моляра, эктопия прорезывания называется необратимой.

### **Лечение**

#### **Каковы методы коррекции необратимой эктопии прорезывания верхних первых постоянных моляров?**

##### ● **Без удаления второго временного моляра**

При использовании данного метода между вторым временным и первым постоянным молярами вводится сепаратор из латунной проволоки или сепарационная пружина. Если нет возможности произвести сепарацию, то проводится сошлифовывание дистальной поверхности второго временного моляра, с помощью чего

освобождается место для прорезывания постоянного моляра.

При выраженном мезиальном наклоне первого постоянного моляра может потребоваться более активное дистальное перемещение. Это можно осуществить с помощью пружины, припаянной к нёбной дуге, соединяющей первые временные моляры. Пружина будет оказывать давление на постоянный моляр через композитную накладку на его окклюзионной поверхности.

##### ● **С удалением второго временного моляра**

Удаление второго временного моляра показано в следующих случаях: при выраженной резорбции второго временного моляра, при формировании абсцесса в этой области, а также при невозможности установки постоянного моляра в правильное положение с помощью вышеприведенных методов, или если постоянный моляр поражен кариесом и нет доступа для его лечения. Следует учитывать, что при удалении второго временного моляра и прорезывании постоянного с мезиальным наклоном потеря места практически неизбежна. При ранней односторонней потере второго временного моляра для восстановления потерянного пространства необходимо провести дистализацию первого постоянного моляра с помощью пружины на съемном верхнечелюстном аппарате. При двусторонней потере вторых временных моляров дистальное перемещение первых постоянных моляров можно получить с помощью пружин, припаянных к нёбной дуге, соединяющей первые молочные моляры, или лицевой дуги с шейной тягой. Восстановление потерянного пространства можно провести в период формирования постоянного прикуса.

### **Ключевой момент**

Методы лечения при наличии импактных первых постоянных моляров на верхней челюсти:

- применение сепаратора из латунной проволоки;
- сошлифовывание дистальной поверхности второго временного моляра;
- дистализация первого постоянного моляра;
- удаление второго временного моляра.

### **Какова тактика врача-ортодонта для коррекции ретенции зуба 26 в этом случае?**

Брайану и его родителям необходимо предложить различные способы коррекции положения зуба 26.

Необходимо также объяснить, что при образовании абсцесса в области зуба 65 или в том случае, если попытки нормализации положения зуба 26 будут безуспешны и 65 придется удалить, потребуется лечение, направленное на восстановление потерянного пространства.

Брайан не был взят на ортодонтическое лечение, поэтому из-за риска развития кариеса зуба 26 было принято решение об удалении зуба 65. Скученность в боковом отделе верхнего зубного ряда слева будет

**Миллет Деклан, Уэлбери Ричард**  
**РЕШЕНИЕ ПРОБЛЕМ В ОРТОДОНТИИ**  
**И ДЕТСКОЙ СТОМАТОЛОГИИ**

*Перевод с английского*

Главный редактор: *В.Ю.Кульбакин*  
Ответственный редактор: *Е.Г.Чернышова*  
Редактор: *М.К.Макеева*  
Корректоры: *О.А.Эктова, Е.В.Мышева*  
Компьютерный набор и верстка: *А.Ю.Кишканов, Д.В.Давыдов*

ISBN 5-98322-531-6



Лицензия ИД №04317 от 20.04.01 г.  
Подписано в печать 25.03.09. Формат 60×90/8.  
Бумага мелованная. Печать офсетная. Усл. печ. л. 25  
Гарнитура Таймс. Тираж 3000 экз. Заказ № В-396

Издательство «МЕДпресс-информ».  
119992, Москва, Комсомольский пр-т, д. 42, стр. 3  
Для корреспонденции: 105062, Москва, а/я 63  
E-mail: [office@med-press.ru](mailto:office@med-press.ru)  
[www.med-press.ru](http://www.med-press.ru)

Отпечатано в ОАО ПИК «Идел-Пресс»  
в полном соответствии с качеством предоставленных материалов.  
420066, г. Казань, ул. Декабристов, 2