

**Т.В.Овсянникова, И.А.Куликов, С.В.Павлович**

# **ЗАБОЛЕВАНИЯ ШЕЙКИ МАТКИ. СОВРЕМЕННЫЕ ПОДХОДЫ К ДИАГНОСТИКЕ И ЛЕЧЕНИЮ**

Учебное пособие для врачей



Москва  
«МЕДпресс-информ»  
2018

УДК 618.146:616-07+08  
ББК 57.15  
О-34

*Все права защищены. Никакая часть данной книги не может быть воспроизведена в любой форме и любыми средствами без письменного разрешения владельцев авторских прав.*

*Авторы и издательство приложили все усилия, чтобы обеспечить точность приведенных в данной книге показаний, побочных реакций, рекомендуемых доз лекарств. Однако эти сведения могут изменяться.*

*Информация для врачей. Внимательно изучайте сопроводительные инструкции изготовителя по применению лекарственных средств.*

*Книга предназначена для медицинских работников.*

### **Овсянникова Т.В.**

О-34 Заболевания шейки матки. Современные подходы к диагностике и лечению : учебное пособие для врачей / Т.В.Овсянникова, И.А.Куликов, С.В.Павлович. – М. : МЕДпресс-информ, 2018. – 120 с. : ил.  
ISBN 978-5-00030-613-0

В учебном пособии отражены современные взгляды отечественных и зарубежных ученых на этиологию и патогенез доброкачественных и предраковых заболеваний шейки матки, а также подробно освещены принципиально важные вопросы, касающиеся ранней диагностики, профилактики и лечения выявленных патологических процессов.

Пособие предназначено для ординаторов и врачей, обучающихся в системе дополнительного профессионального образования по специальностям «акушерство и гинекология» и «онкология».

УДК 618.146:616-07+08  
ББК 57.15

ISBN 978-5-00030-613-0

© Овсянникова Т.В., Куликов И.А., Павлович С.В., 2018  
© Оформление, оригинал-макет, иллюстрации.  
Издательство «МЕДпресс-информ», 2018



## СОДЕРЖАНИЕ

Сокращения .....	5
Введение .....	6
1. Анатомо-физиологические особенности шейки матки .....	7
2. Диагностика заболеваний шейки матки .....	13
2.1. Скрининговые программы при заболеваниях шейки матки ..	13
2.2. Анамнез и гинекологическое обследование .....	16
2.3. Инструментально-лабораторные методы оценки состояния шейки матки .....	17
2.4. Дополнительные методы диагностики .....	38
3. Доброкачественные заболевания шейки матки .....	44
3.1. Эктопия шейки матки .....	46
3.2. Полипы шейки матки .....	47
3.3. Субэпителиальный эндометриоз .....	48
3.4. Атрофия слизистой оболочки шейки матки .....	49
3.5. Простая лейкоплакия .....	50
3.6. Воспалительные заболевания шейки матки .....	51
3.7. Кондиломы .....	52
3.8. Эктропион .....	57
3.9. Истинная эрозия .....	58
3.10. Рубцовая деформация шейки матки .....	59
3.11. Посткоагуляционный синдром .....	59
3.12. Профилактика доброкачественных заболеваний шейки матки .....	61
4. Методы лечения доброкачественных заболеваний шейки матки ...	62
4.1. Лечение причин и сопутствующих факторов .....	63
4.2. Воздействие на патологический очаг .....	63
4.3. Удаление патологического очага .....	67

5. Оценка состояния шейки матки у подростков, беременных и женщин в пери- и постменопаузе .....	70
5.1. Состояние шейки матки у подростков .....	70
5.2. Особенности шейки матки у беременных .....	71
5.3. Оценка состояния шейки матки в менопаузе .....	76
6. Предраковые заболевания шейки матки .....	79
7. Рак шейки матки .....	83
7.1. Клиническая картина .....	86
7.2. Диагностика рака шейки матки .....	87
7.3. Метастазирование .....	88
7.4. Лечение .....	88
Приложения .....	90
Приложение 1. Тестовые задания .....	90
Приложение 2. Ситуационные задачи .....	94
Приложение 3. Фотоматериалы изменений шейки матки .....	97
Рекомендуемая литература .....	113



## СОКРАЩЕНИЯ

**CIN** (cervical intraepithelial neoplasia) – цервикальная интраэпителиальная неоплазия

**HSIL** (high squamous intraepithelial lesions) – высокая степень сквамозного интраэпителиального повреждения

**LSIL** (low squamous intraepithelial lesions) – низкая степень сквамозного интраэпителиального повреждения

**SIL** (squamous intraepithelial lesions) – сквамозное интраэпителиальное повреждение

**АБЭ** – ацетобелый эпителий

**ВОЗ** – Всемирная организация здравоохранения

**ВПЧ** – вирус папилломы человека

**ДНК** – дезоксирибонуклеиновая кислота

**ЗТ** – зона трансформации

**КС** – кольпоскопия

**МКБ-10** – Международная классификация болезней 10-го пересмотра

**МПЭ** – многослойный плоский эпителий

**ОКТ** – оптическая когерентная томография

**ПЦР** – полимеразная цепная реакция

**РШМ** – рак шейки матки

**УЗИ** – ультразвуковое исследование

**ЦЭ** – цилиндрический эпителий



## ВВЕДЕНИЕ

Заболевания шейки матки являются наиболее частой патологией женской половой сферы. Несмотря на достаточно хорошо организованную программу скрининга, отсутствует позитивная тенденция к снижению частоты предраковых процессов данной локализации. Современные методы диагностики и лечения заболеваний шейки матки из года в год претерпевают существенные изменения и являются предметом дискуссий и обсуждений. Заслуживают внимания женщины с доброкачественными процессами, которые нуждаются в конкретных рекомендациях по своевременной диагностике и патогенетической терапии в целях профилактики возможных злокачественных процессов шейки матки.

Проблема рака шейки матки (РШМ) в течение многих десятилетий продолжает оставаться в центре внимания ведущих зарубежных и отечественных онкологов. Согласно данным статистических исследований, в 2015 г. заболеваемость РШМ составляла 5,2%, уступая первое место раку молочной железы (20,9%), а второе – раку тела матки (7,7%).

За последние 10 лет прирост заболеваемости РШМ составил 24,5%, а смертность среди всех онкологических заболеваний у женщин – 4,8%. Кумулятивный риск умереть от данного заболевания в 2015 г. равен 1,48.

Если сегодня не проводить своевременные мероприятия по профилактике и лечению РШМ, то после 2050 г. ежегодно в мире РШМ будет заболеть 1 млн женщин.

РШМ является одной из нозологических форм, удовлетворяющих всем требованиям популяционного скрининга. Существующие в настоящее время в России нормативные документы *не дают однозначных ответов* на вопросы, касающиеся возраста начала проведения скрининга на РШМ и временного интервала между тестами, отсутствует четкая программа организованного цитологического скрининга.

В данном учебном пособии отражены современные взгляды отечественных и зарубежных ученых на этиологию и патогенез доброкачественных и предраковых заболеваний шейки матки, а также подробно освещены принципиально важные вопросы, касающиеся ранней диагностики, профилактики и лечения выявленных патологических процессов.

Учебное пособие предназначено для ординаторов и врачей, обучающихся в системе дополнительного профессионального образования по специальностям «акушерство и гинекология» и «онкология».

# 1

## АНАТОМО-ФИЗИОЛОГИЧЕСКИЕ ОСОБЕННОСТИ ШЕЙКИ МАТКИ

Шейка матки вместе с маткой образуется путем слияния парамезонефральных (мюллеровых) каналов с 12-й по 16-ю неделю внутриутробного развития. На уровне прикрепления сводов влагалища она делится на две части: надвлагалищную и влагалищную. В норме у женщин репродуктивного возраста шейка матки имеет цилиндрическую форму, у девочек – коническую.

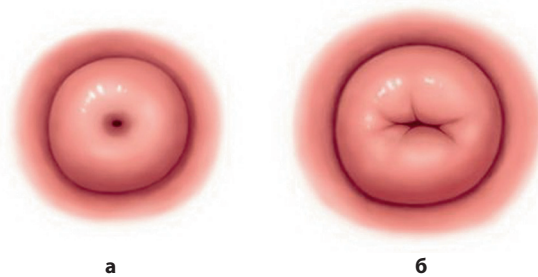
Шейка матки является мощным защитным барьером. Содержащаяся в ее канале слизистая пробка обладает бактерицидной, протеолитической активностью благодаря присутствию в ней лизоцима, компонента лактоферрина. Кроме того, во влагалищном содержимом и в слизи цервикального канала выявлены иммуноглобулины всех классов, которые, по-видимому, играют важную роль в местной защите от инфекции. Однако до настоящего времени в литературе продолжается полемика о месте продуцирования иммуноглобулинов: одни авторы предполагают, что это происходит в слизистой оболочке тела матки, другие – что в слизистой оболочке цервикального канала.

**Надвлагалищная часть шейки матки**, располагающаяся выше места прикрепления стенок влагалища, открывается в полость матки внутренним маточным зевом.

**Влагалищная часть шейки матки** заканчивается наружным маточным зевом, круглым или в виде поперечной щели (рис. 1.1). Длина влагалищной части – 2–3 см, толщина стенки – 1–1,2 см. Стенка шейки матки образована плотной соединительной тканью, среди коллагеновых и эластических волокон которой встречаются пучки гладкомышечных клеток. Мышечная ткань в основном содержится в стенке верхней трети шейки матки; она представлена циркулярно расположенными мышечными волокнами. Функциональную активность последних обеспечивает симпатическая и парасимпатическая иннервация.

**Канал шейки матки** имеет веретенообразную форму. Такая форма наилучшим образом способствует удержанию в его просвете секрета желез цервикального канала. Длина канала от наружного зева до перешейка не более 4 см, ширина – не более 4 мм.

**Влагалищная часть шейки матки**, покрытая многослойным плоским эпителием (МПЭ) толщиной 150–200 мкм, носит название «эктоцервикс». МПЭ этой части шейки матки, как и слизистой оболочки влагалища, на протяжении менструального цикла под влиянием гормонов подвергается

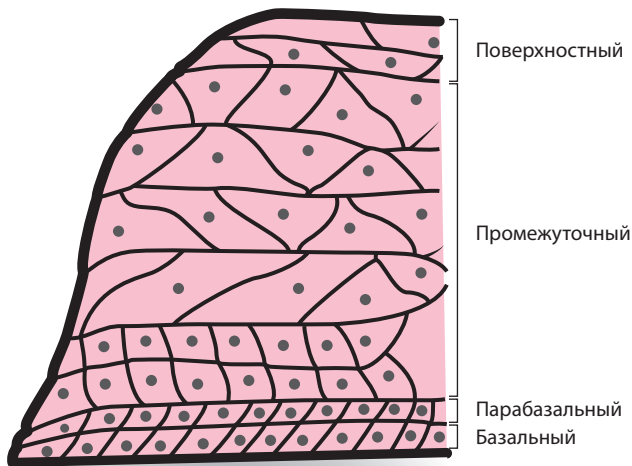


**Рис. 1.1.** Влагищная часть шейки матки: а – с круглым наружным зевом; б – с наружным зевом в виде поперечной щели.

циклическим изменениям. В МПЭ эктоцервикса различают 4 слоя: *базальный, парабазальный, промежуточный и поверхностный* (рис. 1.2).

*Базальный слой* располагается на базальной мембране и представлен одним рядом мелких клеток с крупным ядром, занимающим большую часть клетки. Ядро базофильное, богато хроматином. Цитоплазма лишена гликогена. Базальные клетки, обеспечивающие рост и регенерацию многослойного эпителия в норме, в условиях патологии являются источником патологической пролиферации. МПЭ от подлежащей соединительной ткани отделяется базальной мембраной.

*Парабазальный слой* представлен 2–3 рядами более крупных клеток с крупными базофильными ядрами и цитоплазмой, практически не содер-



**Рис. 1.2.** Строение многослойного плоского эпителия.



# 2

## ДИАГНОСТИКА ЗАБОЛЕВАНИЙ ШЕЙКИ МАТКИ

### 2.1. Скрининговые программы при заболеваниях шейки матки

В настоящее время предложено несколько скрининговых программ, цель которых – эффективно и на ранних этапах выявлять предраковые и онкологические заболевания шейки матки.

Эксперты Всемирной организации здравоохранения (ВОЗ) в 2012 г. сформулировали *условия популяционного скрининга* потенциально злокачественных заболеваний:

- заболевание, являющееся предметом изучения, должно быть важной проблемой здравоохранения;
- должно существовать эффективное лечение выявленного заболевания;
- должны иметься возможности для дальнейшей верификации диагноза;
- заболевание должно иметь надежно распознаваемую преклиническую фазу;
- должен существовать надежный скрининговый метод исследования, регистрирующий эту фазу;
- метод должен быть приемлем для использования в популяции;
- развитие заболевания от преклинической до клинической фазы должно быть достаточно длительным;
- необходима общепринятая стратегия лечения выявленных заболеваний;
- затраты, включая расходы на уточнение диагноза и лечение, должны быть экономически оправданны в отношении общих затрат национальной службы здравоохранения.

Нужно отметить, что среди всех злокачественных опухолей только скрининг РШМ удовлетворяет всем рекомендациям ВОЗ.

В современной онкогинекологии принята концепция двухэтапной системы обследования женщин в популяции.

На *I этапе* проводится первичное выявление (скрининг) заболеваний шейки матки, которое включает:

- сбор анамнеза (выявление факторов риска);
- оценку клинической симптоматики;
- общий осмотр и исследование молочных желез;

# 3

## ДОБРОКАЧЕСТВЕННЫЕ ЗАБОЛЕВАНИЯ ШЕЙКИ МАТКИ

*Определение.* Доброкачественные заболевания шейки матки – морфофункциональные изменения слизистой оболочки шейки матки воспалительного, посттравматического и дисгормонального характера, при которых сохранена нормоплазия эпителия.

*Эпидемиология.* Доброкачественные процессы в шейке матки в структуре гинекологических заболеваний составляют 25–45%. Частота выявления патологии шейки матки во время профилактических осмотров не превышает 25%.

*Этиология и патогенез.* Ведущую роль в развитии патологических процессов шейки матки отводится ВПЧ, основным путем передачи которого является половой. Определенная роль в развитии доброкачественной и предраковой патологии отводится изменениям гормонального гомеостаза, заключающимся в нарушении содержания и баланса половых гормонов:

- высокий уровень андрогенов и прогестерона нарушает процессы дифференцировки МПЭ;
- гиперэстрогения приводит к усиленной пролиферации всех слоев МПЭ, утолщению эпителиального покрова, усиленному ороговению; повышение или снижение уровня эстрогенов стимулирует вирулентные свойства условно-патогенных микроорганизмов, что может привести к развитию воспалительного процесса.

Травматические повреждения шейки матки вследствие диагностических или лечебных манипуляций способствуют нарушению межклеточных взаимодействий, метаболических процессов, трофики тканей и создают благоприятные условия для активации условно-патогенных и патогенных микроорганизмов.

*Факторами риска*, играющими важную роль в генезе патологических процессов шейки матки, являются:

- раннее начало половой жизни (при морфологической и функциональной неполноценности МПЭ);
- наличие большого числа половых партнеров (высокий риск возникновения инфекционных заболеваний);
- иммунодефицитные состояния (снижение противоопухолевого иммунитета);

- курение (никотин способен накапливаться в цитоплазме клеток ЦЭ и оказывать канцерогенное действие);
- применение комбинированных оральных контрацептивных препаратов более 10 лет;
- отягощенная наследственность по онкологическим заболеваниям, особенно органов репродуктивной системы.

### Клинико-морфологическая классификация состояний шейки матки (МКБ-10)

#### **N72 Экзоцервицит, эндоцервицит (острый и хронический)**

Этиология воспалительного процесса может быть разной:

- туберкулез (A18.1)
- гонококковая инфекция (A54.0)
- хламидийная инфекция (A56.0)
- трихомонадная инфекция (A59.0)
- герпетическая инфекция (A60.0)
- кандидоз (B37)
- бактериальные, вирусные и другие инфекционные агенты, вызывающие воспаление (B95–97)

#### **N80.8 Эндометриоз шейки матки**

#### **N84.1 Полип цервикального канала**

#### **N86 Эрозия и эктропион шейки матки**

Декубитальная (трофическая) язва шейки матки. Выворот шейки матки.

Исключены их сочетания с цервицитом

#### **N87 Цервикальная интраэпителиальная неоплазия. Дисплазия шейки матки**

N87.0 Цервикальная интраэпителиальная неоплазия I степени. Слабо выраженная дисплазия шейки матки

N87.1 Цервикальная интраэпителиальная неоплазия II степени. Умеренная дисплазия шейки матки

N87.2 Цервикальная интраэпителиальная неоплазия III степени. Резко выраженная дисплазия шейки матки, не классифицированная в других рубриках

N87.9 Дисплазия шейки матки неуточненная

#### **N88 Другие невоспалительные болезни шейки матки**

N88.0 Лейкоплакия шейки матки

N88.1 Старый разрыв шейки матки. Спайки шейки матки. Исключена текущая акушерская травма

N88.2 Стриктура и стеноз шейки матки. Исключена как осложнение родов (065.0)

N88.3 Недостаточность шейки матки. Обследование и помощь при (предполагаемой) истмико-цервикальной недостаточности вне беременности

N88.4 Гипертрофическое удлинение шейки матки

N88.8 Другие уточненные невоспалительные болезни шейки матки

N88.9 Невоспалительная болезнь шейки матки неуточненная

**В 97 Кондилома (экзо- или эндофитный рост). Ретенционные (наботовы) кисты**

N81.2 Выпадение шейки матки

**Q 51 Аномалии развития и деформации**

### 3.1. Эктопия шейки матки

*Определение.* Эктопия шейки матки – участок влагалищной части шейки матки, высланный ЦЭ.

*Эпидемиология.* У женщин, впервые обратившихся к гинекологу, эктопия выявляется с частотой 8–38%. В 67% случаев эктопия встречается в репродуктивном периоде и в 10% – в позднем репродуктивном периоде.

*Клинические симптомы:* слизистые выделения из половых путей, контактные или межменструальные кровянистые выделения. Чаще данная патология протекает бессимптомно и диагностируется при гинекологическом осмотре.

*Гинекологическое обследование.* При осмотре с помощью зеркал определяется участок ярко-красного цвета различной величины и формы, расположенный вокруг наружного зева, окруженный бледно-розовой слизистой оболочкой, контактно кровоточащий (рис. 3.1).

*Расширенная КС:* раствор уксусной кислоты позволяет четко дифференцировать МПЭ и ЦЭ; при проведении пробы Шиллера функционально полноценный МПЭ равномерно окрашивается в темно-коричневый цвет, ЦЭ – не окрашивается или окрашивается слабо.

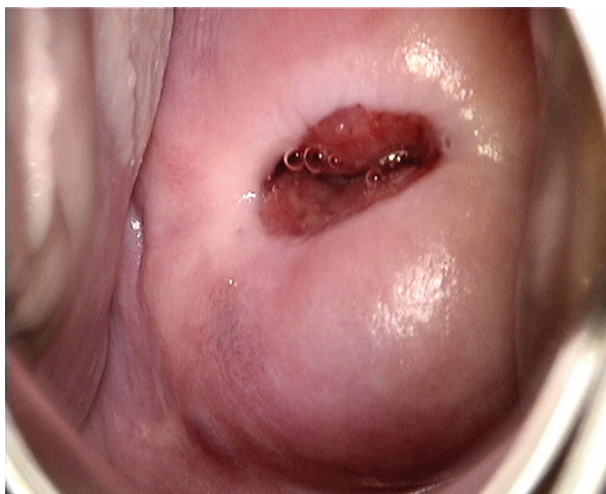

Рис. 3.1. Эктопия шейки матки.

## ОЦЕНКА СОСТОЯНИЯ ШЕЙКИ МАТКИ У ПОДРОСТКОВ, БЕРЕМЕННЫХ И ЖЕНЩИН В ПЕРИ- И ПОСТМЕНОПАУЗЕ

### 5.1. Состояние шейки матки у подростков

За несколько лет до наступления половой зрелости анатомия матки изменяется, и стык эпителиев распространяется на эктоцервикс, но довольно часто метаплазия возвращает стык на прежнее место, как можно ближе к наружному зеву шейки матки. Феномен метаплазии в ЗТ зависит от многих факторов: гормональной активности, кислотности влагалища и особенно от сексуальной активности (имеют значение микротравмы).

Осмотр влагалища и влагалищной части шейки матки у девочек возможен только с помощью кольпоскопа.

КС у подростков – инвазивное исследование, поэтому выполнять его следует по строгим показаниям, в частности:

- при рецидивирующих выделениях (белях) неустановленной причины;
- кровотечениях в периоде гормонального покоя;
- аномалиях развития половых органов, когда девственная плева проходима;
- подозрении на опухоль малого таза;
- несоответствии между возрастом девочки и ее физическим развитием;
- подозрении на инородное тело во влагалище (часто отмечаются кровавнистые, дурно пахнущие бели).

Нельзя выполнять КС в принудительном порядке. Если же осмотр влагалища и влагалищной части шейки матки обязателен (влагалищное кровотечение или аномалия развития половых органов), то кольпоскопическое исследование следует выполнять только под наркозом.

КС у подростков с изменениями на шейке матки имеет отрицательные стороны и может стать причиной множества дополнительных обследований, бесполезных и травмирующих (биопсия), и методов лечения, физиологическое и психологическое воздействие которых требуют тщательного анализа жалоб и клинических симптомов перед проведением исследования.

По этим причинам КС в подростковом возрасте, несмотря на высокую частоту атипических аспектов, не более оправданна, чем взятие мазка для массовой диагностики, и единственным показанием может служить необ-

ходимость оценки серьезной цитологической аномалии или поиск причины необычных белей или метrorрагий.

Будущее, вероятно, за вакцинацией девочек до того, как они подвергнутся опасности инфицирования ВПЧ, так же как и молодых женщин до 23 лет, которые не имели сексуальных отношений, или на следующий год после начала половой жизни.

## 5.2. Особенности шейки матки у беременных

В организме беременной женщины происходят изменения во всех органах и системах, что может проявляться в виде специфических изменений шейки матки.

В норме при визуальной оценке шейка матки гипертрофирована и цианотична. Сосудистый рисунок более выражен, рельефен, чем вне беременности. При этом наружный зев может выглядеть несколько зияющим, а ЦЭ цервикального канала – несколько вывернутым кнаружи, отечным и гиперплазированным (рис. 5.1).

Эктопия, существовавшая до беременности, увеличивается в размерах. Цервикальная слизь становится вязкой и мутной, беловатого или желтого цвета, с содержанием структурных элементов в виде нитей или гранул.

При беременности происходят морфологические изменения, которые связаны с увеличением в МПЭ количества делящихся клеток, их гиперплазией и изменением дифференцировки.

При гистологическом исследовании с начала беременности отмечается постепенная деструкция коллагеновых и увеличение содержания эластических волокон в строме шейки матки. В результате действия гормонов происходит повышение васкуляризации тканей, размягчение и увеличение шейки матки за счет стромального отека. Отек сопровождается накоплением гликопротеинов во внеклеточном матриксе. В эндоцервиксе за счет гиперплазии резервных клеток формируется усиленная складчатость, появляются новые крипты, повышается секреторная активность

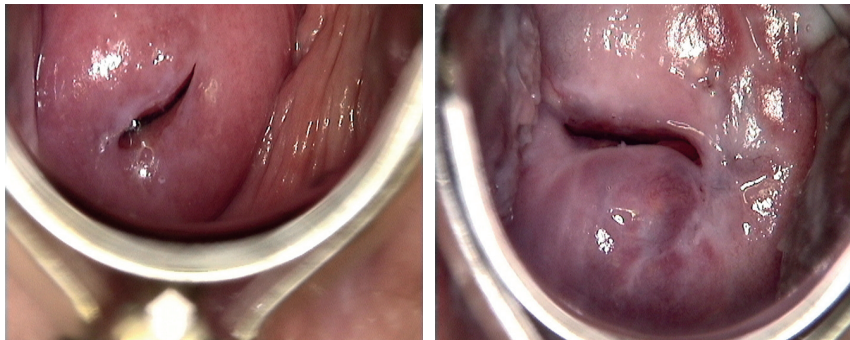


Рис. 5.1. Шейка матки у беременных.

По данным ВОЗ, РШМ занимает второе место в мире среди онкологических заболеваний у женщин. В РФ средний прирост женщин, больных РШМ, с 2003 по 2013 г. составил 2,5% в год, распространенность – 116 случаев на 100 тыс. населения, при этом на ранней стадии выявляется только 28% больных, а более 30% вновь выявленных случаев находятся в III–IV стадии.

Установлена связь возникновения РШМ, причем как плоскоклеточного, так и железистого, с ВПЧ. Способность к онкогенезу установлена для 14 типов ВПЧ из более 100 существующих, при этом 16-й и 18-й типы в совокупности связаны с более чем 70% случаев РШМ.

В настоящее время считается, что реализация онкогенной трансформации требует времени и носит стадийный характер, поэтому РШМ предшествует длительный этап диспластических изменений, который характеризуется постепенной деформацией пласта эпителия от базального слоя к поверхности, приводя к последовательному возникновению состояний CIN I, II, III. В соответствии с терминологией Коллегии американских патологов (College of American Pathologists; CAP) и ASCCP онкогенез РШМ начинается с легкой дисплазии (LSIL), которая в дальнейшем переходит в тяжелую дисплазию (HSIL), предрак, рак *in situ* и инвазивный рак.

Длительность онкогенеза дает возможность врачам и пациентам опередить опухолевый процесс, избежать резекции органа и путем оперативного лечения достичь полной элиминации пласта атипических клеток вместе с реализовавшим свой онкогенный потенциал ВПЧ. Результатом такой стратегии стали имеющиеся на сегодня успехи в лечении РШМ на ранних стадиях.

Процесс малигнизации МПЭ можно условно представить в виде последовательного нарастания нарушения структуры эпителиального пласта и морфологии клеток в следующем порядке:

- пролиферативные изменения эпителия физиологического и регенераторного характера;
- CIN различной степени выраженности;
- преинвазивный рак;
- микроинвазивный рак;
- инвазивный рак.



## ПРИЛОЖЕНИЯ

### Приложение 1. Тестовые задания

#### 1. Для атрофии МПЭ шейки матки характерно:

- 1) реактивные изменения базальных клеток;
- 2) наличие клеток железистого эпителия эндометриального типа;
- 3) поверхностные клетки МПЭ с признаками пролиферации;
- 4) клетки МПЭ с явлениями гиперкератоза.

#### 2. Лечебная тактика при наличии эктопии шейки матки в репродуктивном периоде:

- 1) противовоспалительная терапия;
- 2) лечение фerezолом;
- 3) криодеструкция;
- 4) конизация шейки матки;
- 5) динамическое наблюдение.

#### 3. Микроорганизмы, обладающие тропизмом к клеткам МПЭ и ЦЭ:

- 1) хламидии;
- 2) гонококки;
- 3) трихомонады;
- 4) ВПЧ.

#### 4. Факторы риска развития простой лейкоплакии:

- 1) дисфункция яичников;
- 2) олигоменорея;
- 3) недостаточность лютеиновой фазы;
- 4) медикаментозное воздействие на шейку матки.

#### 5. Характерные изменения в клетках при ВПЧ-инфекции:

- 1) дискератоциты;
- 2) клеточные явления воспаления;
- 3) койлоцитоз;
- 4) все ответы верны.

#### 6. Кольпоскопические признаки, подозрительные в отношении малигнизации:

- 1) наличие незаконченной ЗТ;
- 2) атипические сосуды;



## Приложение 2. Ситуационные задачи

### ЗАДАЧА 1

Пациентка 38 лет обратилась в женскую консультацию с жалобами на ациклические кровянистые выделения из половых путей. Менструальная функция не нарушена. В анамнезе двое родов и три аборта. Вторые роды оперативные, с наложением акушерских щипцов, осложнившиеся разрывом шейки матки. Год назад лечилась по поводу эктопии шейки матки и цервицита – диатермокоагуляция шейки матки. При влагалищном исследовании: шейка матки деформирована послеродовыми разрывами, гипертрофирована, наружный зев зияет, вокруг наружного зева эктопия, контактно кровоточащая, матка и придатки без патологических изменений. По данным цитологического исследования мазков с экзо- и эндоцервикса – CIN II–III в цервикальном канале.

**Вопрос №1. Вероятные причины заболевания шейки матки у данной пациентки:**

- 1) травма шейки матки в родах;
- 2) воспалительный процесс шейки матки в анамнезе;
- 3) неправильная диагностика и лечение эктопии и цервицита в прошлом;
- 4) все перечисленное верно.

**Вопрос №2. Тактика ведения данной пациентки:**

- 1) комплексная противовоспалительная терапия;
- 2) ножевая биопсия шейки матки и отдельное диагностическое выскабливание матки;
- 3) конизация шейки матки;
- 4) криодеструкция шейки матки.

### ЗАДАЧА 2

Пациентка 42 лет обратилась в женскую консультацию для профилактического осмотра. Менструальная функция не нарушена. В анамнезе одни роды – ушивание разрывов шейки матки. Неделю назад искусственный аборт на сроке 7 нед. беременности. По данным УЗИ малого таза – патологических изменений органов малого таза не выявлено. При осмотре шейки матки при помощи зеркал – по передней губе на 12–2 часах дефект МПЭ ярко-красного цвета, с четкими контурами, с завернутыми краями. По данным цитологического исследования мазков с экзо- и эндоцервикса – клетки всех слоев МПЭ, преимущественно парабазальные и базальные, резервные клетки, эритроциты.

**Вопрос №1. Ваш диагноз:**

- 1) эктопия шейки матки;
- 2) истинная эрозия шейки матки;
- 3) цервицит;
- 4) эктропион.

**Вопрос №2. Наиболее вероятная причина патологических изменений на шейке матки у данной пациентки:**

- 1) травматическое повреждение шейки матки;
- 2) наличие ВПЧ-инфекции;
- 3) гипофункция яичников;
- 4) разрыв шейки матки во время родов.

**Вопрос №3. Тактика ведения данной пациентки:**

- 1) динамическое наблюдение;
- 2) динамическое наблюдение в течение 2–4 нед., при сохранении дефекта эпителия ножевая биопсия шейки матки и раздельное диагностическое выскабливание матки;
- 3) криодеструкция шейки матки;
- 4) конизация шейки матки;
- 5) ампутация шейки матки.

### **ЗАДАЧА 3**

На профилактическом осмотре у гинеколога у пациентки 58 лет по данным расширенной КС диагностирован участок АБЭ с четкими контурами на 12 часах.

**Вопрос №1. Дополнительные исследования, обязательные для данной пациентки:**

- 1) цитологическое исследование;
- 2) ножевая биопсия шейки матки, раздельное диагностическое выскабливание матки;
- 3) определение содержания опухолевого маркера СА125;
- 4) бактериологическое исследование отделяемого из цервикального канала и влагалища.

**Вопрос №2. Наличие АБЭ на шейке матки является:**

- 1) признаком, подозрительным в отношении малигнизации;
- 2) вариантом нормы для постменопаузы;
- 3) проявлением незрелой метаплазии;
- 4) проявлением ВПЧ-инфекции;
- 5) ничем из перечисленного.

**Вопрос №3. Патоморфологические изменения шейки матки, возможные у данной пациентки:**

- 1) плоскоклеточный неороговевающий РШМ;
- 2) пролиферация базального и парабазального слоев МПЭ, нарушение ядерно-цитоплазматического соотношения в сторону ядра, акантоз;
- 3) гиперкератоз и паракератоз поверхностных клеток МПЭ, лейкоцитарно-лимфоцитарная инфильтрация стромы;
- 4) аденокарцинома шейки матки.

#### ЗАДАЧА 4

Пациентка 45 лет обратилась в стационар с жалобами на кровянистые выделения из половых путей в течение 1 мес. Отмечает нарушение менструальной функции по типу ациклических маточных кровотечений в течение 5 лет, к врачу не обращалась. Из анамнеза: двое родов (без осложнений), два аборта (без осложнений). 10 лет назад произведена криодеструкция шейки матки по поводу эктопии шейки матки. Влагалищное исследование: передняя губа шейки матки смягчена, задняя губа плотной консистенции, выделения кровянистые умеренные, тело матки несколько больше нормы, плотное, ограниченное в подвижности, безболезненное, придатки с обеих сторон четко не определяются из-за инфильтрации параметриев с обеих сторон, не доходящей до стенок таза, слизистая оболочка прямой кишки на высоте пальца подвижна.

**Вопрос №1. Наиболее вероятный диагноз у данной пациентки:**

- 1) тяжелая дисплазия шейки матки;
- 2) РШМ I стадии;
- 3) РШМ II стадии;
- 4) РШМ III стадии, параметральный вариант.

**Вопрос №2. Для уточнения степени распространенности опухолевого процесса следует использовать дополнительные методы диагностики:**

- 1) рентген грудной клетки;
- 2) цистоскопия;
- 3) ректороманоскопия;
- 4) внутривенная урография.

**Вопрос №3. Лечебная тактика:**

- 1) экстирпация матки с придатками;
- 2) операция Вертгейма;
- 3) лучевая терапия;
- 4) комбинированное лечение.

#### ЗАДАЧА 5

У пациентки 24 лет на профилактическом осмотре у гинеколога диагностирована эктопия шейки матки. Из анамнеза: менструальная функция без особенностей, беременностей не было, гинекологические заболевания отрицает.

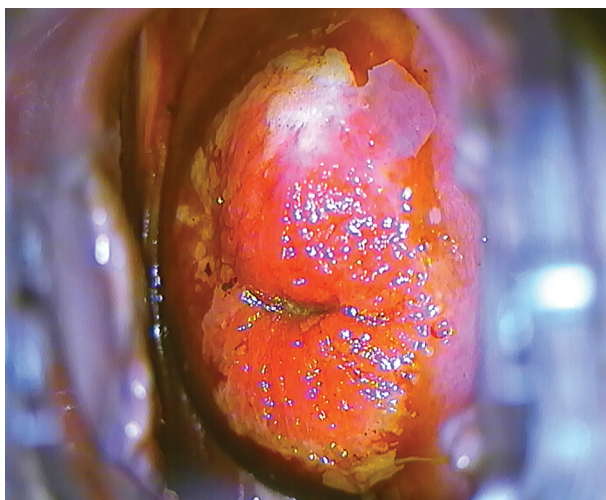
**Вопрос №1. Патоморфологическая картина, характерная для эктопии шейки матки:**

- 1) гиперплазия мышечных волокон, наличие фиброзной ткани;
- 2) наличие клеток эндометриального происхождения;
- 3) клетки МПЭ и ЦЭ, плоскоклеточная метаплазия;
- 4) утолщение эпителиального пласта, гиперкератоз, акантоз.

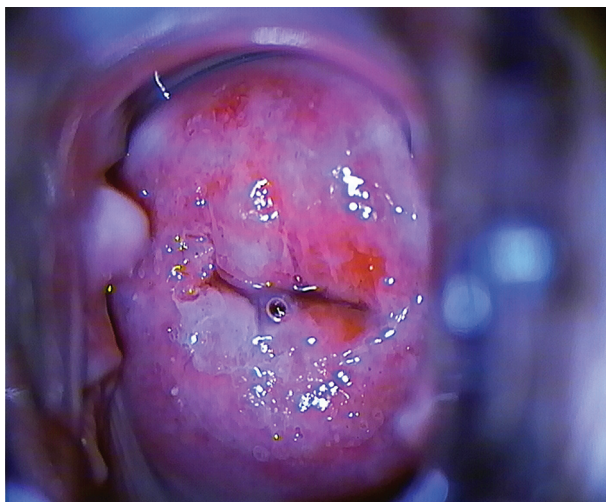
**Вопрос №2. Лечебная тактика, используемая в отношении данной пациентки:**

- 1) динамическое наблюдение, контроль онкоцитологии;
- 2) лазерная вапоризация шейки матки;
- 3) конизация шейки матки;
- 4) криодеструкция.

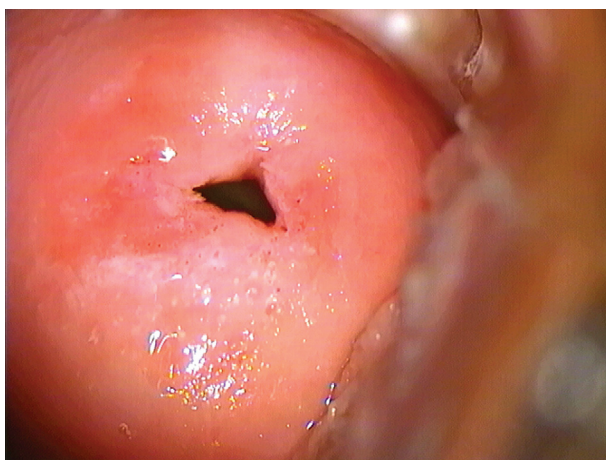
### Приложение 3. Фотоматериалы изменений шейки матки



**Рис. П.1.** Эктопия шейки матки в сочетании с лейкоплакией (проба с раствором Люголя).



**Рис. П.2.** Эктопия шейки матки в сочетании с лейкоплакией.



**Рис. П.3.** Шейка матки. Единичные открытые железы.