

MR Imaging of the Body

Ernst J. Rummeny, MD

Professor of Radiology and Chairman

Rechts der Isar Hospital

Department of Radiology

TU Munich

Munich, Germany

Peter Reimer, MD

Professor and Director

Karlsruhe Municipal Hospital

Department of Radiology

Karlsruhe, Germany

Walter Heindel, MD

Professor of Radiology and Chairman

Münster University Hospital

Department of Clinical Radiology

Münster, Germany

With contributions by

T. Allkemper, M. Asmussen, R. Bachmann, A. Beer, T.M. Bernhardt,

U. Bick, G. Bongartz, M. Braendli, B. Buerke, D. Caurette, C. Czipull,

H.E. Daldrup-Link, St. Diederich, J. Gaa, W. Heindel, K. Hellerhoff,

T. Helmberger, K.-U. Juergens, B. Kreft, R.A. Kubik-Huch, H. Kugel,

M.G. Lentschig, A. Lienemann, T.M. Link, D. Maintz, H.E. Moeller,

G.U. Mueller-Lisse, U.L. Mueller-Lisse, B. Pfeleiderer, P. Reimer, E.J. Rummeny,

B. Saar, M. Scherr, H. Stimmer, M. Taupitz, B. Tombach, M. Unterweger,

R. Vosschenrich, S. Waldt, J. Wessling, K. Woertler

1350 illustrations

Thieme

Stuttgart · New York

Эрнст Й. Руммени
Петер Раймер
Вальтер Хайндель

Магнитно-резонансная томография тела

Перевод с английского

*Под общей редакцией докт. мед. наук,
проф., чл.-корр. РАН **Г.Г.Кармазановского***

Третье издание



Москва
«МЕДпресс-информ»
2022

УДК 616-073.756.8

ББК 53.6

P86

Все права защищены. Никакая часть данной книги не может быть воспроизведена в любой форме и любыми средствами без письменного разрешения владельцев авторских прав.

Перевод с английского: Ш.Ш.Шотемор

Руммени, Эрнст Й.

P86 **Магнитно-резонансная томография тела / Эрнст Й. Руммени, Петер Раймер, Вальтер Хайндель ; пер. с англ. под общ. ред. докт. мед. наук, проф., чл.-корр. РАН Г.Г.Кармазановского. – 3-е изд. – Москва : МЕДпресс-информ, 2022. – 848 с. : ил. ISBN 978-5-907504-49-3.**

Книга представляет собой подробное руководство по базовым принципам магнитно-резонансной томографии (МРТ) и ее клиническому применению для исследования всех частей тела. Во вступительной главе книги представлен обзор по базовым принципам МРТ, контрастным веществам, риску и побочным эффектам, ассоциированным с данным методом исследования, а также наиболее часто наблюдающимся артефактам. Остальные главы книги посвящены часто выявляемым патологическим изменениям при исследовании головы, шеи, грудной клетки, молочных желез у женщин, органов брюшной полости, таза, лимфатических узлов, опорно-двигательного аппарата и сосудов. В последней главе обсуждаются МРТ и магнитно-резонансная ангиография всего тела, а также МРТ, выполняемая с помощью высокопольного томографа с напряженностью магнитного поля 3 Тл.

Книга имеет практическую направленность, легко читается и является ценным источником знаний для резидентов и научных сотрудников, работающих в области лучевой диагностики. Она является также идеальным пособием и для опытных радиологов, которые хотят повысить свой уровень подготовки по МРТ-диагностике.

УДК 616-073.756.8

ББК 53.6

ISBN 978-3-13-135841-7

© 2009 of the original English language edition by Georg Thieme Verlag KG, Stuttgart, Germany. Original title: «MR Imaging of the Body», by E.J.Rummeny, P.Reimer, W.Heindel

ISBN 978-5-907504-49-3

© Издание на русском языке, перевод на русский язык, оформление, оригинал-макет. Издательство «МЕДпресс-информ», 2014

Содержание

1 Основные принципы МРТ	19
Основные принципы МРТ	20
<i>H.E. Moeller</i>	
Принципы ядерно-магнитного резонанса ...	21
Построение магнитно-резонансного изображения	29
Компоненты МР-томографа	42
Контрастные средства в МРТ	47
<i>B. Tombach</i>	
Принципы контрастного усиления	47
Классы контрастных средств и их биологическое распределение	49
Опасности и побочные эффекты МРТ	56
<i>H. Kugel</i>	
Опасности, связанные со статическим магнитным полем	56
Опасности, связанные с быстро переключаемыми (градиентными) магнитными полями	57
Опасности, связанные с радиочастотным полем	58
Артефакты на МР-изображениях	62
<i>T. Allkemper</i>	
Физиологические артефакты (движения и поток жидкости)	62
Артефакты, связанные с физической природой МРТ	63
Артефакты, зависящие от оборудования	67
Заключение	68
2 Голова и шея	71
<i>H. Stimmer</i>	
Полость носа, околоносовые пазухи и средняя часть лица	72
Полость рта и ротоглотка	80
Гортаноглотка и гортань	85
Слюнные железы	88
Мягкие ткани шеи и щитовидная железа	91
Заклучение	98
3 Грудная клетка	101
Сердце	102
<i>K.-U. Juergens, M.G. Lentschig u D.C. Maintz</i>	
Основные принципы МРТ сердца	102
Врожденные пороки сердца	121
Заболевания миокарда	130
Болезни перикарда	140
Опухоли сердца и перикарда	144
Приобретенные пороки сердца	153
Ишемическая болезнь сердца	158
Средостение, плевра и грудная стенка	173
<i>S. Diederich</i>	
Средостение	174
Роль МРТ в диагностике очаговых поражений средостения	183
Определение стадии рака легких	186
Плевра	188
Грудная стенка	194
Легкие и трахеобронхиальное дерево	197
<i>S. Diederich</i>	
Пороки развития	197
Болезни трахеобронхиальной системы	198
Диффузные изменения в паренхиме легких	201
Заклучение	203
4 Молочная железа	205
Молочная железа	206
<i>U. Bick</i>	
Нормальная картина	209
Фиброзно-кистозная мастопатия	211
Мастит и другие воспалительные изменения	212
Опухоли	213
Имплантаты молочной железы	230
<i>B. Pfeleiderer u W. Heindel</i>	
Заклучение	235

5 Брюшная полость и забрюшинное пространство 237

Печень 238 <i>T. Helmberger, H.E. Daldrup-Link u E.J. Rummeny</i>	Кистозные изменения 350
Аномалии развития 247	Сосудистые заболевания 350
Доброкачественные опухоли 249	Неопухольевые и неинфекционные заболевания и изменения селезенки 352
Злокачественные опухоли 258	Опухоли 355
Воспалительные и паразитарные болезни печени 274	Травматические повреждения 358
Диффузные болезни печени 277	Почки и мочевыводящие пути 359 <i>B. Kreft u A.J. Beer</i>
Сосудистые заболевания 282	Почки 359
Опухоли печени у детей 285 <i>H.E. Daldrup-Link</i>	<i>B. Kreft</i>
Поджелудочная железа 293 <i>P. Reimer</i>	МР-урография 376 <i>A. Beer</i>
Аномалии развития 297	Надпочечники 383 <i>W. Heindel u B. Buerke</i>
Опухоли 298	Поражения надпочечников с нарушением гормональной функции 385
Панкреатит 311	Гормонально неактивные опухоли надпочечников 392
Диффузные заболевания поджелудочной железы 315	Желудочно-кишечный тракт 399 <i>J. Wessling u B. Saar</i>
Травма и послеоперационные изменения . . 318	Пищевод и желудок 406 <i>J. Wessling</i>
Желчные пути 322 <i>K. Hellerhoff</i>	Тонкая кишка 410 <i>J. Wessling</i>
Желчные протоки 326	Толстая кишка 417 <i>B. Saar</i>
Желчный пузырь 341	Заключение 428
Комплекс сфинктера Одди 343	
Селезенка 346 <i>E.J. Rummeny u T. Helmberger</i>	
Анатомические варианты и аномалии развития 348	
Инфекционные болезни 349	

6 Таз 433

Мочевой пузырь 434 <i>T.M. Bernhardt</i>	Влагалище и вульва 459
Мальформации 437	Шейка матки 462
Воспаления и кровотечения 437	Матка 466
Доброкачественные опухоли 438	Яичники и придатки яичников 474
Злокачественные опухоли 438	Акушерские показания к МРТ 480
Дно полости таза и свищи 445 <i>D. Caurette u A. Lienemann</i>	Мужской таз 484
Дисфункция дна полости таза 445	Предстательная железа и семенные пузырьки 484 <i>U.G. Mueller-Lisse, U.L. Mueller-Lisse u M. Scherr</i>
Свищи 451	Яичко и придаток 497 <i>C. Czipull u M. Asmussen</i>
Женский таз 456 <i>M. Unterweger u R.A. Kubik-Huch</i>	Половой член 505 <i>M. Asmussen u C. Czipull</i>
Методика исследования и импульсные последовательности 456	Заключение 510

7 Лимфатические узлы	513		
<i>M. Taupitz</i>			
Нормальные лимфатические узлы	523	Злокачественные лимфаденопатии	525
Патологически измененные лимфатические узлы	525	Применение контрастных средств	531
Доброкачественные лимфаденопатии	525	Заключение	534
8 Опорно-двигательный аппарат	535		
Опухоли костей и мягких тканей	536	Кости	585
<i>K. Woertler</i>		Мышцы	587
Доброкачественные опухоли и опухолеподобные поражения костей	537	Связки	589
Злокачественные опухоли	549	Суставы	590
Доброкачественные опухоли мягких тканей	557	Плечевой сустав	590
Злокачественные опухоли мягких тканей	560	<i>T.M. Link</i>	
Ревматические болезни	567	Локтевой сустав	602
<i>T.M. Link</i>		<i>S. Waldt</i>	
Ревматоидный полиартрит	567	Лучезапястный сустав и кисть	615
Серонегативные ревматические заболевания	570	<i>T.M. Link</i>	
Остеоартроз	571	Тазобедренный сустав	626
Инфекционные заболевания костей и мягких тканей	573	<i>T.M. Link</i>	
<i>T.M. Link</i>		Коленный сустав	639
Асептический (аваскулярный) некроз	578	<i>K. Woertler</i>	
<i>T.M. Link</i>		Голеностопный сустав и стопа	663
Остеопороз	582	<i>S. Waldt</i>	
<i>T.M. Link</i>		Костный мозг	679
Травма	585	<i>H.E. Daldrup-Link</i>	
<i>T.M. Link</i>		Нормальный костный мозг	681
 		Патологические изменения костного мозга	684
 		Болезни накопления	697
 		Заключение	701
9 Сосуды	705		
Методика визуализации сосудов	706	Брюшная аорта	750
<i>G. Bongartz u M. Braendli</i>		Висцеральные и почечные артерии	755
Методика МР-ангиографии	706	Система воротной вены	758
Сосуды шеи	711	Нижняя полая вена	760
<i>M. Braendli u G. Bongartz</i>		Периферические сосуды	763
Гемангиомы	717	<i>P. Reimer u R. Vosschenrich</i>	
Стенозы и окклюзии	717	Артерии таза и нижних конечностей	767
Расслаивание артериальной стенки	720	Артерии плечевого пояса и верхних конечностей	780
Торакальные сосуды	725	Артерии предплечья и кисти	780
<i>M. Braendli u G. Bongartz</i>		Артерии стоп	781
Аорта и ее ветви	727	Недостатки метода, практические рекомендации и перспективы	781
Легочные сосуды	736	Заключение	785
Абдоминальные сосуды	748		
<i>P. Reimer u R. Vosschenrich</i>			

10 МРТ и МРА всего тела, высокопольная МРТ	787
МРТ всего тела	788
<i>J. Gaa</i>	
Дальнейшее развитие	798
МРТ в высоком поле при 3 Тл	800
<i>R. Vachmann и H. Kugel</i>	
Клинические применения	804
Заключение	807
МРА всего тела	795
<i>B. Tombach</i>	
Технические положения	795

Предисловие

Магнитно-резонансная томография (МРТ) была впервые введена в клиническую медицину более 25 лет назад. С тех пор достигнут серьезный прогресс как в технике, так и в клинических применениях метода, особенно в последние 10 лет. МРТ стала ключевым методом визуализации и очень эффективна в диагностике самых различных заболеваний.

За последние годы оптимизирована методика исследования органов грудной клетки, включая сердце, брюшной полости, мочеполовой и опорно-двигательной систем. Стали клинической реальностью МР-томографы с более высокой напряженностью магнитного поля и МРТ всего тела. Вследствие такого непрерывного динамического развития, конечно, возникает необходимость в непрерывном обучении. Настоящее руководство содержит систематический обзор различных

нозологических форм, в распознавание которых вносит вклад МРТ, с хорошо построенными таблицами и схемами, позволяющими быстро ориентироваться в деталях тактики исследования. Если добавить к этому еще и показательные иллюстрации, книга обеспечивает и понятный каркас для повседневного использования.

Это руководство может помочь как опытным врачам, так и начинающим, в понимании физических основ МРТ и служить проводником в выборе не только методики исследования, но и адекватных контрастных средств. МРТ имеет яркое будущее в клинической диагностике и научных исследованиях, и в предлагаемой книге хорошо отражается современное состояние этого метода.

Ulrich Moedder

Предисловие авторов

Со времени появления МРТ в начале 1980-х годов показания к этому методу постоянно расширялись, и он, по крайней мере частично, заменил компьютерную томографию при различных исследованиях, несмотря на быстрое развитие, которое претерпевала последняя в то же самое время. Благодаря непрерывному прогрессу оборудования, импульсных последовательностей (ИП) и контрастных средств МРТ стала одним из наиболее важных методов диагностической визуализации.

Нашей целью в этой книге является представить основные принципы и текущую информацию в области МРТ-диагностики и представить весь диапазон МРТ-находок, важных в повседневной практике. Благодаря многочисленным иллюстрациям и таблицам книга должна быть полезной не только как руководство для тренировки и непрерывного обучения, но также как справочник для более опытных пользователей.

Хотя в это издание включены недавние достижения МРТ, такие как МРТ в магнитном поле интенсивностью 3 Тл, МРТ всего тела и МРА всего тела, полное освещение всех обновлений ко времени публикации в одной книге невозможно. Однако представлена еще

и, как правило, ценная информация о типичных патологических изменениях и альтернативных методах визуализации. Авторы хорошо представляют себе, что непрерывное развитие МРТ потребует в ближайшем будущем нового издания. Поэтому мы будем благодарны за любые предложения и конструктивную критику, которые могут быть направлены в адрес издателей или авторов.

Особая благодарность авторам отдельных глав, в которых исчерпывающе изложена и богато иллюстрирована МРТ-картина основных заболеваний во всех анатомических областях тела.

Мы благодарны также персоналу издательства Thieme, участвовавшему в издании книги. Мы также хотели бы поблагодарить профессора Ulrich Moedder, экс-президента Германского радиологического общества за его предложения по этому проекту и поддержку.

Мы надеемся, что эта книга поможет ее читателям, и молодым, и более опытным, использовать МРТ на благо их пациентов.

Ernst J. Rummeny
Peter Reimer
Walter Heindel

Соавторы

Thomas Allkemper, MD
Münster University Hospital
Department of Clinical Radiology
Münster, Germany

Maren Asmussen
Karlsruhe Municipal Hospital
Department of Radiology
Karlsruhe, Germany

Rainald Bachmann, MD
Director
Marienhospital Aachen
Department of Diagnostic und
Interventional Radiology
Aachen, Germany

Ambros Beer, MD
Assistant Professor
Rechts der Isar Hospital
Department of Radiology
TU Munich
Munich, Germany

Thomas M. Bernhardt, MD
Director
St. Vincent Hospital and
St. Elisabeth Hospital (Salzgitter)
Hanover, Germany

Ulrich Bick, MD
Professor
Charité University Hospital
Department of Radiology
Berlin, Germany

Georg Bongartz, MD
Professor
Basel University Hospital
Medical Radiology
Basel, Switzerland

Matthias Braendli, MD
Courgevaux, Switzerland

Boris Buerke, MD
Münster University Hospital
Department of Clinical Radiology
Münster, Germany

Dorothee Caurette, MD
Karlsruhe Municipal Hospital
Department of Radiology
Karlsruhe, Germany

Cornelia Czipull, MD
District Hospital Rendsburg
Department of Diagnostic Radiology
Rendsburg, Germany

Heike E. Daldrup-Link, MD, PhD
Associate Professor of Radiology and
Pediatrics
University of California at San Francisco
Department of Radiology
San Francisco, CA, USA

Stefan Diederich, MD
Professor and Director
Düsseldorf Marien Hospital
Department of Diagnostic and Interventional
Radiology and Nuclear Medicine
Düsseldorf, Germany

Jochen Gaa, MD
Professor
Rechts der Isar Hospital
Department of Radiology
TU Munich
Munich, Germany

Karin Hellerhoff, MD
University of Munich – Grosshadern
Hospitals
Institute of Clinical Radiology
Munich, Germany

Thomas Helmberger, MD
Assistant Professor and Director
Municipal Hospital Munich-Bogenhausen
Department of Diagnostic Radiology and
Nuclear Medicine
Munich, Germany

Kai-Uwe Juergens, MD
Assistant Professor
Bremen-Mitte Medical Center
MR Imaging Center Bremen-Mitte
Bremen, Germany

Burkhard Kreft, MD
Professor
Center for Radiology and Nuclear Medicine
Bonn, Germany

Rahel A. Kubik-Huch, MD
Professor, Supervising Physician
Baden District Hospital
Department of Radiology
Bern, Switzerland

Harald Kugel, PhD
Münster University Hospital
Department of Clinical Radiology
Münster, Germany

Markus Guenter Lentschig, MD
Bremen-Mitte Medical Center
MR Imaging Center Bremen-Mitte
Bremen, Germany

Andreas Lienemann, MD
Private Practice
Landshut, Germany

Thomas M. Link, MD
Professor
University of California at San Francisco
Department of Radiology
San Francisco, CA, USA

David C. Maintz, MD
Assistant Professor
Münster University Hospital
Department of Clinical Radiology
Münster, Germany

Harald E. Moeller, Dr. rer. nat
Professor
Head, Magnetic Resonance Unit
MPI for Human Cognitive Brain Sciences
Münster, Leipzig, Germany

Gerd Ullrich Mueller-Lisse, MD
Professor
Munich University Hospital, Innenstadt
Department of Clinical Radiology
Munich, Germany

Ulrike L. Mueller-Lisse, MD
Munich University Hospital, Innenstadt
Department of Urology
Munich, Germany

Bettina Pfeleiderer, MD
Professor
Münster University Hospital
Department of Clinical Radiology
Münster, Germany

Bettina Saar, MD
Supervising Physician
Inselspital
Department of Diagnostic Radiology
Bern, Switzerland

Michael Scherr, MD
Munich University Hospital, Innenstadt
Department of Clinical Radiology
Munich, Germany

Herbert Stimmer, MD
Rechts der Isar Hospital
Department of Diagnostic Radiology
TU Munich
Munich, Germany

Matthias Taupitz, MD
Professor
Charité University Hospital
Department of Radiology
Berlin, Germany

Bernd Tombach, MD
Assistant Professor and Director
Osnabrück Hospital
Department of Radiology and Nuclear
Medicine
Osnabrück, Germany

Martin Unterweger, MD
Baden District Hospital
Department of Radiology
Bern, Switzerland

Rolf Vosshenrich, MD
Radiology Practice
Hanover, Germany

Simone Waldt, MD
Assistant Professor
Rechts der Isar Hospital
Department of Radiology
TU Munich
Munich, Germany

Johannes Wessling, MD
Assistant Professor
Münster University Hospital
Department of Clinical Radiology
Münster, Germany

Klaus Woertler, MD
Assistant Professor
Rechts der Isar Hospital
Department of Radiology
TU Munich
Munich, Germany

Сокращения

¹⁸FDG	18-фтор-дезоксиглюкоза	FISP и PSIF ИП; синоним – FADE)	
ALPSA	разрыв хрящевой губы, сопровождающийся заднемедиальным смещением, а также разрывом суставной капсулы и надкостницы	DWI	диффузионно-взвешенное изображение
APUD	захват и декарбоксилирование предшественников аминов (amine precursor uptake and decarboxilation)	ECST	Европейское пробное исследование эндартерэктомии сонных артерий
B₀	статическое магнитное поле МР-томографа	EDV	объем в конце диастолы
B₁	магнитный компонент радиочастотного поля, возбуждающий спины	EF	фракция выброса
bFFE	сбалансированная ИП FFE	EPI	эхопланарное изображение
Body SURF	система неограниченного «перекачивания» поля обзора для тела (сканирование с постоянно перемещающимся столом пациента)	ESV	объем в конце систолы
BOLD	дифференциальный анализ оксигенации крови	ETL	длина цепочки эхо
BT	время транзита болюса	FA	угол отклонения (угол импульса)
CE-FAST	ИП FAST с контрастным усилением (T2в-GRE; синонимы: CE-GRASS, T2-FFE, PSIF)	FADE	быстрый сбор двойного эха (двойное эхо, основанное на комбинации FISP и PSIF ИП; синоним: DESS)
CE-GRASS	ИП GRASS с контрастным усилением (T2в-GRE; синонимы: CE-FAST)	FAST	сбор данных по методу Фурье в состоянии динамического равновесия (ИП GRE без очищения; синонимы: FFE, FISP, GRASS)
CHESS	селективное подавление на основе химического сдвига (частотно-селективное подавление сигнала от жировой ткани или воды)	FDA	Food and Drug Administration (Управление по пищевым продуктам и лекарственным препаратам)
CMPG	ИП Carr–Purcell–Meiboom–Gill	FFE	быстрое полевое эхо (ИП GRE без очищения; синонимы: FAST, FISP, GRASS)
CSI	построение изображения, основанное на химическом сдвиге	FGRET	цепочка быстрых градиентных эхо
CSPAMM	дополнительная пространственная модуляция намагниченности (метод магнитной маркировки тканей)	FIESTA	быстрое построение изображения со сбором данных в состоянии динамического равновесия (синонимы bFFE, GRASS)
CUP	рак с неизвестной первичной локализацией	FID	затухание свободной индукции
DCIS	протоковый рак <i>in situ</i>	FIGO	Международная федерация акушерства и гинекологии
DESS	двойное эхо в состоянии динамического равновесия (двойное эхо, основанное на комбинации	FISP	быстрое построение изображения в состоянии динамического равновесия (синонимы: FAST, FFE, GRASS)
		FLAIR	ИП IR с ослаблением сигнала от жидкости (метод подавления ЦСЖ)

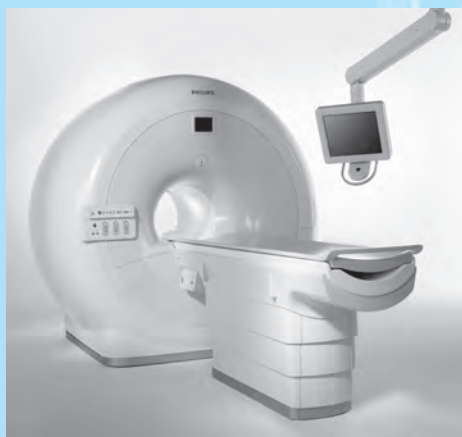FLASH	быстрый сбор данных с малым углом (GRE с очищением; синонимы: T1-FFE, spoiled GRASS)	IPAT	метод интегрированного параллельного сбора данных
FOV	поле обзора	IR	инверсия с восстановлением
FS	подавление сигнала от жировой ткани	k_B	постоянная Больцмана
FSE	быстрое спиновое эхо (синонимы: RARE, TSE)	k_X, k_Y, k_Z	координаты в k-пространстве
G	градиентное поле	L/T	отношение продольного размера к поперечному размеру
Gd	гадолиний	LCIS	лобулярный рак <i>in situ</i>
Gd-DTPA	гадолиний-диэтилентриаминпентауксусная кислота (контрастное средство, укорачивающее время T1 релаксации)	M₀	вклад намагниченности в поле B ₀
GRE	градиентное эхо	MIP	проекция максимальных интенсивностей
GLAD	разрыв суставной губы суставной впадины лопатки, сопровождающийся отрывом суставного хряща	MOTSA	сбор данных с множественными перекрывающимися тонкими слэбами
GMR	градиент рефазирования движений (метод подавления артефактов от движений)	MP RAGE	быстрое градиентное эхо с подготовленной намагниченностью
GRAPPA	генерализованный частично параллельный сбор данных с автокалибровкой (метод параллельного изображения)	M_{XY}	поперечная компонента намагниченности
GRASE	градиентное и спиновое эхо (гибридная ИП, включающая TSE и GRE; синоним – turbo-GSE)	M_Z	продольная компонента намагниченности
GRASS	градиентное эхо в состоянии динамического равновесия (градиентное эхо без очищения; синонимы: FAST, FFE, FISP)	N	количество ядер
G_X, G_Y, G_Z	компоненты градиентного поля G (наклон B ₀ вдоль осей системы координат)	N_{AC}	количество сборов данных
h	приведенная постоянная Планка (постоянная Дирака)	NASCET	североамериканское пробное исследование эндалтерэктомии сонных артерий
HAGL	отрыв гленомеральной связки от ее прикрепления к плечевой кости	N_E	количество эхо
HASTE	turbo SE (быстрое спиновое эхо) с полу-Фурье сбором данных	N_F	количество точек частотного кодирования
HU	единицы Хаунсфилда	NIH	Национальный институт здоровья США
I	квантовое число ядерного спина	N_P	количество точек (шагов) фазового кодирования
IDC-NOS	инвазивный дуктальный рак молочной железы, не определяемый какими-либо специфическими чертами	OOP	не в фазе
IEC	Международная электротехническая комиссия	PAT	техника параллельного сбора данных
		PC-линия	лобково-копчиковая линия
		PD	протонная плотность
		PDв	взвешенный по протонной плотности
		PSIF	акроним, обратный FISP (T2в-ИП градиентное эхо; синонимы: CE-FAST, CE-GRASS, T2-FFE)
		RARE	быстрый сбор данных с усилением релаксации (быстрые ИП спиновое эхо; синонимы: TSE, FSE)
		ROI	область интереса
		SAR	удельный коэффициент абсорбции
		SE	спиновое эхо

SENSE	кодирование чувствительности (метод параллельной визуализации)	T2*	тотальное время поперечной релаксации
SI	интенсивность сигнала	T_{AC}	время сбора данных
SLAP	повреждение верхней части суставной губы суставной впадины лопатки от ее переднего до заднего края в месте прикрепления к ней сухожилия длинной головки двуглавой мышцы плеча (superior labrum from anterior to posterior)	TE	время эха
SMASH	одновременный сбор пространственных гармоник	TE_{eff}	эффективное время эха
Snapshot FLASH	быстрая FLASH (синонимы: T1-FFE, turbo-FLASH)	TFE	турбо-полевое эхо (быстрое GRE; синонимы: snapshot FLASH, turbo-FLASH)
SPAMM	пространственная модуляция намагниченности (техника магнитной маркировки тканей)	TH	толщина слоя
SPIO	мелкие частицы оксида железа (контрастное средство, укорачивающее время T2-релаксации)	TI	время инверсии
SPIR	инверсия с восстановлением и спектральным насыщением	TIM	матрица тотального изображения (техника сбора данных с использованием системы катушек с распределенной фазой)
Spoiled GRASS	GRASS с очищением (синонимы: SPGR, T1-FFE, FLASH)	TIR	турбо-IR (ИП быстрая IR; синоним: IR-TSE)
SSD	отображение оттененных поверхностей	TIRM	турбо-IR-намагниченность (быстрая IR; синоним: IR-TSE)
SSFP	свободная прецессия в состоянии динамического равновесия (GRE без насыщающего градиента)	TNM-классификация	классификация с разделением определением стадии первичной опухоли (T), метастатического поражения регионарных лимфатических узлов (L) и отдаленных метастазов (M)
SSFP-FID	свободная прецессия в состоянии динамического равновесия – затухание свободной индукции	TOF	время пролета (техника создания контрастности при МРА)
ST	толщина слоя	TOF-MPA	Времяпролетная МР-ангиография
STIR	инверсия с восстановлением и коротким временем эха	TOPE	ненасыщающее возбуждение с оптимизированным углом наклона (техника МРА с использованием изменяющегося угла наклона)
SV	ударный объем сердца	TR MRA	МР-ангиография с временным разрешением
t	время	TR	время повторения
T	температура	TR_{min}	минимальное время повторения
T2-FFE	FFE, подчеркивающая компоненты сигнала, зависящие от T2 (синонимы: CE-FAST, CE-GRASS)	T_{sd}	время задержки
T1	время спин-решеточной (продольной) релаксации	TSE	турбоспиновое эхо (быстрое спиновое эхо; синонимы: FSE, RARE)
T2	время спин-спиновой (поперечной) релаксации	Turbo FLASH	быстрая FLASH (синонимы TFE/T1 – TFE, snapshot FLASH)
		turbo GSE	турбоградиентное и спиновое эхо (гибридная ИП быстрое SE и GRE; синоним: GRASE)
		USPIO	ультрамелкие суперпарамагнитные частицы оксида железа (контрастное средство, укорачивающее время релаксации T1)
		UTSE	ультракороткое турбоспиновое эхо

VENC	кодирование скорости	КТА	компьютерно-томографическая ангиография
VIBE	волюметрическое интерполированное исследование на задержке дыхания	ЛА	легочная артерия
x, y, z	пространственные координаты в лабораторной системе	ЛВА	левая венечная артерия
x', y', z'	пространственные координаты во вращающейся системе	ЛЖ	левый желудочек сердца
α	угол отклонения импульса (синоним – FA)	ЛОА	левая огибающая венечная артерия
γ	гиромагнитное отношение	ЛП	левое предсердие
$\Delta\nu$	частотный сдвиг (от частоты Лармора)	ЛПН	левая передняя нисходящая венечная артерия
$\Delta\phi$	разность фаз	ЛПС	ладьевидно-полулунная связка
ν_0	частота Лармора	МРА	магнитно-резонансная ангиография
σ_0	гомогенность магнитного поля	МРС	магнитно-резонансная спектроскопия
τ	интервал времени	МРТ	магнитно-резонансная томография
τ_p	продолжительность импульса	МРХПГ	магнитно-резонансная холангиопанкреатография
АВМ	артериовенозная мальформация	МСКТ	многослойная (многодетекторная) компьютерная томография
АКК	аневризматическая костная киста	МФС	мононуклеарная фагоцитарная система
АКМПЖ	аритмогенная кардиомиопатия правого желудочка	МЭН	множественная эндокринная неоплазия
АКТГ	адренокортикотропный гормон	НКС	наружная коллатеральная связка коленного сустава
АТФ	аденозина трифосфат	НОГКМ	необструктивная гипертрофическая кардиомиопатия
БДС	большой дуоденальный сосок	НСФ	нефрогенный системный фиброз
ВАБ	время появления болюса	НХЛ	неходжкинская лимфома
ВКС	внутренняя коллатеральная связка коленного сустава	ОАП	открытый артериальный проток
ВТЛЖ	выходной тракт левого желудочка	ОДС	опорно-двигательная система
ВТПЖ	выходной тракт правого желудочка	ОФЭКТ	однофотонная эмиссионная компьютерная томография
ГОКМ	гипертрофическая обструктивная кардиомиопатия	ПВА	правая венечная артерия
ГЦР	гепатоцеллюлярный рак	ПВУС	пигментный ворсинчато-узловый синовит
ДГПЖ	доброкачественная гиперплазия предстательной железы	ПЖ	правый желудочек сердца
ДМЖП	дефект межжелудочковой перегородки	ПКС	передняя крестообразная связка
ДМПП	дефект межпредсердной перегородки	ПНЭО	примитивная нейроэктодермальная опухоль
ЖКТ	желудочно-кишечный тракт	ПП	правое предсердие
ЗКС	задняя крестообразная связка	ПСА	простатспецифический антиген
ЗНА	задняя нисходящая венечная артерия	ПСХ	первичный склерозирующий холангит
ИБС	ишемическая болезнь сердца	ПТС	полулунно-трехгранная связка
ИП	импульсная последовательность	ПФ	преобразование Фурье
К/Ш	соотношение «контраст/шум»	ПЭТ	позитронная эмиссионная томография
КМП	костная минеральная плотность		

РФП	радиофармацевтический препарат	ХПН	хроническая почечная недостаточность
РЧ-РЭС	радиочастотный (-ая, -ое) ретикулоэндотелиальная система	ЦСА	цифровая субтракционная ангиография
С/Ш	соотношение «сигнал/шум»	ЧЛС	чашечно-лоханочная система
СПН	стимуляция периферических нервов	ЧСС	частота сердечных сокращений
ТАГП	транскоронарная абляция гипертрофированной перегородки	ЧЧХГ	чрескожная чреспеченочная холангиография
ТКС	транспозиция крупных сосудов	ЭГГО	экстрагонадные герминативно-клеточные опухоли
ТФХ	треугольный фиброзный хрящ	ЭГЭ	эндотелиальная гемангиоэндотелиома печени
ФНГ	фокальная нодулярная гиперплазия печени	ЭДС	электродвижущая сила
ФК-МРА	фазово-контрастная МР-ангиография	Эндо-УЗИ	эндоскопическое УЗИ
ФЛР	фиброламеллярный рак печени	ЭРХПГ	эндоскопическая ретроградная холангиопанкреатография
		ЭУ	экскреторная урография

1 Основные принципы МРТ



Основные принципы МРТ

H.E. Moeller

20

Контрастные средства в МРТ

B. Tombach

47

Опасности и побочные эффекты МРТ

H. Kugel

56

Артефакты на МР-изображениях

T. Allkemper

62

Основные принципы МРТ

H.E. Moeller

В отличие от рентгенологических исследований МРТ (табл. 1.1) не несет в себе опасности лучевой нагрузки, так как для изображений используется радиочастотный диапазон электромагнитного излучения с очень низкой энергией (те же частоты, что в радио- и телевещании).

МРТ основана на принципе ядерно-магнитного резонанса (ЯМР), открытого в 1946 г. Edward M. Purcell и Felix Bloch. Оба физика удостоены за это открытие Нобелевской премии 1952 г. по физике.

В последующем, особенно после применения преобразования Фурье, которое принесло

Richard E. Ernst Нобелевскую премию 1991 г. по химии, ЯМР стал наиболее важным методом спектроскопии в химии. Современная техника позволяет ученым проводить трехмерный структурный анализ крупных молекул в растворах, за что Kurt Wüthrich был удостоен Нобелевской премии по химии 2002 г.

Paul Lauterbur продемонстрировал первое МР-изображение в 1973 г., однако только в 1980-е годы МРТ стала применяться как метод цифрового послойного изображения в медицине. Paul Lauterbur и Peter Mansfield были удостоены за их открытия Нобелевской премии 2003 г. в области физиологии и медицины.

Таблица 1.1 Вехи в развитии МР-томографии

Год	Публикация
1924	Pauli: предположение о наличии спина ядра
1933	Frisch и Stern / Estermann и Stern: магнитный момент протона
1938	Rabi и соавт.: ядерный резонанс в молекулярных пучках
1946	Purcell и соавт. / Bloch и соавт.: ядерно-магнитный резонанс в уплотненном веществе
1948	Bloembergen, Purcell и Pound: теория релаксации
1949–1950	Knight / Proctor и Yu / Dickinson: химический сдвиг
1950	Hahn: спиновое эхо
1954–1958	Carr и Purcell / Meiboom и Gill: ИП CPMG
1963	Forsén и Hoffman: техника переноса намагниченности
1965	Stejskal и Tanner: импульсные градиенты для исследований диффузии
1966	Ernst и Anderson: применение преобразования Фурье для создания МР-изображений
1971	Damadian: T1-изображения нормальных и опухолевых тканей <i>in vitro</i>
1973	Lauterbur: частотное кодирование и проекционная реконструкция изображений
1973	Mansfield и Grannell: МР-дифракция и k-пространство
1974	Garroway, Grannell и Mansfield: выбор слоя
1975	Kumar, Welti и Ernst: фазовое кодирование и Фурье-визуализация
1977	Damadian, Goldsmith и Minkoff: МРТ всего тела человека
1977	Mansfield: эхопланарная визуализация (EPI)
1980	Ackerman и соавт.: поверхностные катушки
1980	Edelstein и соавт.: спин-отклоняющая (spin warp) визуализация
1984	Wesbey, Moseley и Ehman: диффузионно-взвешенные изображения
1985	Hayes и соавт.: резонатор типа «птичья клетка»
1986	Haase и соавт.: градиентное эхо (FLASH)
1986	Hennig, Nauert и Friedburg: быстрое спиновое эхо (быстрый сбор данных с релаксационным усилением, RARE)
1986	Mansfield и Charman: активное экранирование градиентов
1989	Wolff и Balaban: визуализация с контрастированием на основе переноса намагниченности
1990	Roemer и соавт.: катушки с распределенной фазой
1997–1999	Sodickson и Manning / Pruessmann и соавт.: параллельная визуализация <i>in vivo</i>

Преимущества МРТ. Главными преимуществами МРТ являются:

- Отсутствие ионизирующего излучения.
- Произвольное направление срезов или сбор истинного трехмерного массива данных.
- Получение морфологической, метаболической и функциональной информации.

Интенсивность сигнала, обнаруживаемого при МРТ, зависит не только от предопределенных свойств тканей, но также от параметров исследования, которые оператор может изменять. Это открывает новые широкие возможности для увеличения контраста между тканями.

Принципы ядерно-магнитного резонанса

Ядерный спин и магнитный дипольный момент

Атомные ядра, которые содержат нечетное количество протонов или нейтронов (примерно 2/3 естественных изотопов), имеют внутренний угловой момент, который называют *ядерным спином*.

Спин – это квантово-механический феномен, не имеющий аналогов в классической механике и недоступный прямому исследованию. Хотя его нельзя приравнять к механическому вращению, некоторые его свойства могут быть уподоблены свойствам вращающегося бильярдного шара. Количественно он описывается специфическим для данного вида ядер *спиновым квантовым числом I*.

Со времени экспериментов Майкла Фарадея с индукцией (1831 г.) известно, что движущиеся электрические заряды обладают магнитными эффектами. Так как каждое атомное ядро несет положительный заряд, вращение ядра создает *магнитный дипольный момент μ* в направлении оси спина.

Простейшее атомное ядро – это ядро атома водорода (^1H), который состоит из одного протона ($I = 1/2$). *Водород – наиболее распространенный изотоп в человеческом теле*, которое примерно на 65% состоит из воды. Он имеет также самый большой магнитный дипольный момент из всех стабильных изотопов. Поэтому *ядра атомов водорода (протоны) наиболее часто используются для получения МР-изображений*.

При обычных обстоятельствах ядерные дипольные моменты имеют случайную пространственную ориентацию. Но когда приложено *внешнее магнитное поле B_0* , ядерные дипольные моменты приобретают упорядоченное направление подобно тому, как стрелка компаса приобретает направление вдоль линий магнитного поля Земли. Согласно законам квантовой механики магнитные дипольные моменты протонов могут принять только одно из двух направлений относительно B_0 .

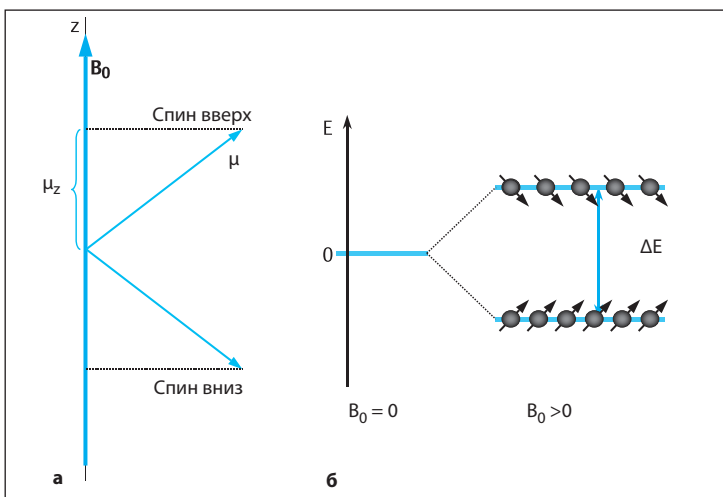


Рис. 1.1 а, б Упорядочение ядерных магнитных моментов во внешнем магнитном поле. Векторная диаграмма параллельного (спин вверх) и антипараллельного (спин вниз) направлений ядерных магнитных моментов (при $I=1/2$) в магнитном поле (а) и соответствующая разница в уровнях энергии (б).

Угол между осью магнитного поля и вектором дипольного момента должен быть равен $54,7^\circ$ или $125,3^\circ$ (см. **рис. 1.1**). Эти два направления, которые называют параллельным (спин вверх) и антипараллельным (спин вниз), отличаются по уровню энергии E .

Как известно из электродинамики, когда диполь направлен под косым углом к оси поля, магнитное поле создает крутящий момент (пару сил, действующих на плечо рычага), который «тащит» диполь, как бы пытаясь придать ему направление поля. Но так как угловой момент сохраняется, направление диполя измениться не может. Вместо этого крутящий момент, созданный магнитным полем, заставляет дипольный момент прецесси-

ровать* вокруг оси поля. Частота прецессии, которая называется частотой Лармора, задается уравнением:

$$\omega_0 = (\gamma/2\pi) B_0 \quad [1]$$

Гиромагнитное отношение γ – это константа, специфичная для данного ядра. Для протонов $\gamma = 26,75 \cdot 10^7$ рад/с/Тл. Например, в поле силой 1,5 Тл ларморовская частота равна приблизительно 64 МГц. Прецессирующий дипольный момент можно сравнить с движениями крутящегося волчка. Когда волчок отклоняется от вертикального положения, он не падает, но продолжает вращаться и раскачиваться вокруг оси гравитационного поля Земли.

□ Суммарная намагниченность

В основе МРТ лежит «коллективное поведение» большого числа ядерных дипольных моментов. Например, в 1 мкл воды (сравнимо по размерам с объемным элементом – вокселем в матрице МР-изображений) содержится $6,7 \cdot 10^{19}$ ядер атомов водорода, между которыми отсутствуют взаимодействия или они незначительны. В соответствии с этим принципом свойства макроскопического ансамбля ядер в отличие от отдельных ядер подчиняются законам классической физики. Это позволяет описывать МРТ относительно простой векторной моделью.

Мириады дипольных моментов в поле B_0 прецессируют с одинаковой частотой (уравнение 1). Однако фазы их прецессии случайны. Поэтому для каждого из двух дозволённых направлений спинов векторы магнитных моментов распределены случайно на поверхности прецессионного конуса (**рис. 1.2**).

В то же время фаза не влияет на уровень энергии. В состоянии равновесия популяция ядер занимает тот или иной энергетический уровень, который зависит от силы магнитного поля и температуры T , причем большинство спинов стремится к состоянию с более низкой энергией – состоянию «спин вверх»

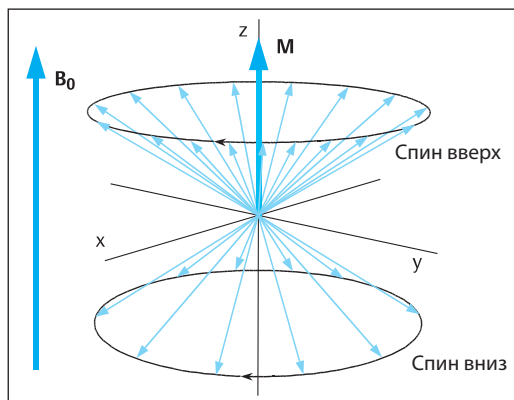


Рис. 1.2 Суммарная намагниченность как векторная сумма моментов протонов, прецессирующих вокруг направления внешнего магнитного поля. По умолчанию, направление магнитного поля изображают вдоль оси Z декартовой системы координат. Когда векторы проецируются на плоскость XY, их углы относительно оси X представляют фазы ядерных спинов.

для ядер атомов водорода (см. **рис. 1.1б**). Однако ядерная намагниченность очень слабая: для атомов водорода при силе поля 1,5 Тл разница энергии между двумя состояниями $\Delta E = 4,2 \cdot 10^{-26}$ Дж. Это примерно одна миллионная часть тепловой энергии, которая существует при нормальной температуре тела (37°C). При этих условиях многие ядра обладают достаточной энергией для того, чтобы

* Прецессия – колебательные движения оси вращающегося объекта. В классической механике наблюдается, например, при отклонении оси вращения гироскопа. – Прим. ред.

принять состояние с более высоким энергетическим уровнем. В результате оба уровня «заселены» почти одинаковыми популяциями (разница между ними всего лишь 0,00049%).

Компоненты дипольных моментов, перпендикулярные направлению \mathbf{B}_0 (расположенные в плоскости XY), взаимно уравновешиваются вследствие статистического распределения фаз. Однако незначительное преобладание ядер в состоянии «спин вверх» создает суммарную намагниченность M по оси Z (по оси внешнего поля). *Распределение Больцмана*

для состояния равновесия намагниченности выражается следующим уравнением:

$$M_0 = \frac{(N/V)\gamma^2\hbar^2I(I+1)B_0}{3k_B T} \quad [2]$$

где N – общее количество ядер, V – объем, $\hbar=1,05\cdot 10^{-34}$ Дж/с – постоянная Дирака (приведенная постоянная Планка, угловой момент кванта), $k_B=1,38\cdot 10^{-23}$ Дж/К – постоянная Больцмана. Отношение N/V называется *протонной плотностью (PD)*.

□ Резонансное возбуждение

В дальнейшем обсуждении будем различать продольный (M_Z) и поперечный (M_{XY}) компоненты намагниченности. Продольное и поперечное направления определяются по отношению к оси \mathbf{B}_0 . Когда устанавливается равновесие, $M_Z=M_0$ и $M_{XY}=0$. Чтобы обнаружить ЯМР-сигнал, мы должны создать поперечный компонент намагниченности, отличный от 0, предотвращая тем самым суперпозицию намагниченности с очень сильным магнитным полем B_0 . *Применяя радиочастотное (РЧ) магнитное поле \mathbf{B}_1 , можно отклонить намагниченность от положения равновесия при условии, что радиочастота совпадает с ларморовской частотой (условие резонанса)*.

Слабое РЧ-поле \mathbf{B}_1 (несколько мкТл) направлено перпендикулярно статическому полю \mathbf{B}_0 (обычно ≥ 1 Тл) и вращается в плоскости XY. При этом \mathbf{B}_1 может быть описано как циркулярно поляризованное переменное поле. На практике это переменное поле создается путем пропускания переменного электрического тока через катушку. Если удовлетворяется условие резонанса, может происходить обмен энергией между РЧ-полем и ядерной намагниченностью точно так же, как звуковые волны соответствующей частоты могут заставить дрожать струны скрипки. Применяемое при МРТ поле \mathbf{B}_1 оказывает постоянное крутящее воздействие, которое вызывает желаемое отклонение вектора намагниченности.

Когда вектор намагниченности отклоняется от направленного по оси Z поля \mathbf{B}_0 , он начинает прецессировать вокруг оси этого поля

аналогично качательным движениям отдельных ядерных дипольных моментов. Однако, так как он подчиняется законам классической физики, он может принимать произвольное направление при добавлении энергии к системе. Таким образом, приложение РЧ-энергии заставляет вектор намагниченности медленно вращаться вокруг оси поля \mathbf{B}_1 , причем на это вращение накладывается быстрая ларморовская прецессия вокруг оси поля \mathbf{B}_0 (см. рис. 1.3).

Этот процесс легче описывается в системе координат, которая вращается синхронно с \mathbf{B}_1 вокруг оси Z . Точно так же, как находящийся на Земле наблюдатель не ощущает прямо вращения Земли, ларморовская резонансная прецессия не очевидна в этой вращающейся системе, и мы воспринимаем только медленную ротацию (частота меньше 1 кГц) вокруг постоянного вектора \mathbf{B}_1 . На практике РЧ-поле включают только на очень короткое время продолжительностью τ_p , несколько миллисекунд. После этого РЧ-импульс выключается. В этот момент \mathbf{M} образует угол $\alpha=\gamma B_1 \tau_p$ (угол импульса) с осью Z и имеет два компонента:

$$M_Z = M_0 \cos \alpha \text{ и } M_{XY} = M_0 \sin \alpha \quad [3]$$

Поперечный компонент намагниченности вращается с частотой Лармора и ведет себя подобно вращающемуся стержневому магниту. По закону индукции он наводит переменный ток в приемной катушке (подобно тому, как ток создается в электрическом гене-

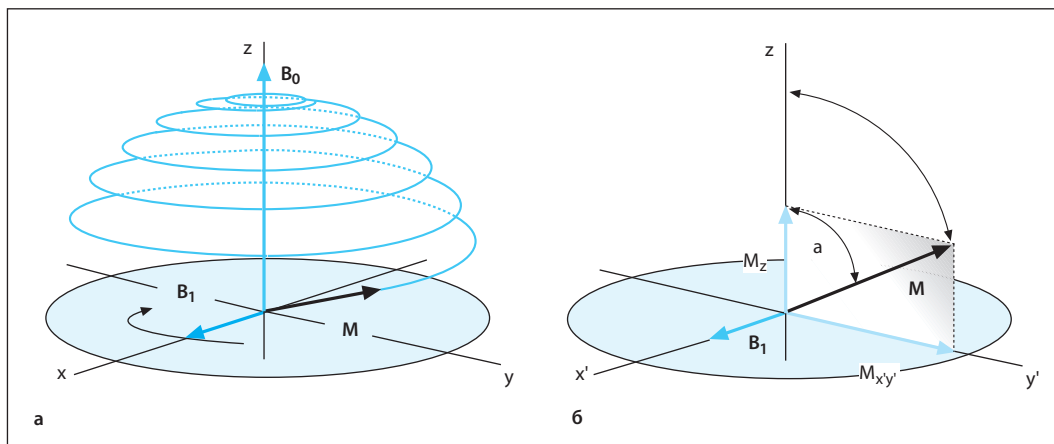


Рис. 1.3 а, б Отклонение вектора суммарной намагниченности резонансным радиочастотным импульсом.

а В неподвижной системе координат.

б Во вращающейся системе координат.

раторе). Возникающий электрический сигнал максимальный, когда $\alpha=90^\circ$ (импульс 90°). Если удвоить амплитуду или продолжительность РЧ-импульса, направление намагниченности перевернется на 180° (инвертирующий импульс). В этом случае \mathbf{M} направлена вдоль отрицательной оси Z и сигнал не генерируется ($M_{xy}=0$).

Поперечный компонент намагниченности оказывает решающее влияние на амплитуду сигнала. В соответствии с уравнениями 2 и 3 поперечная намагниченность прямо пропорциональна протонной плотности. Мягкие ткани создают сигнал высокой амплитуды благодаря высокому содержанию воды (табл. 1.2).

Таблица 1.2 Содержание воды (Mansfield, Morris, 1982) и время релаксации тканей у здоровых взрослых при $B_0=1,5$ Тл

Ткань	Содержание воды, %	T1, мс	T2, мс
Серое вещество головного мозга	84	920	101
Белое вещество головного мозга	71	780	76
ЦСЖ	97	3270	1660
Скелетные мышцы	79	860	47
Сердце	80	860	57
Печень	71	620	43
Почки	81	1220	58
Селезенка	79	1070	62
Подкожная жировая клетчатка	–	230	85

□ Релаксация

На микроскопическом уровне применение РЧ-импульса добавляет энергию системе и уменьшает избыток ядер со спином вверх. В то же время поле \mathbf{B}_1 синхронизирует фазу спинов, что приводит к когерентной прецессии (прецессии в одной и той же фазе) ядер-

ных дипольных моментов (рис. 1.4). Обусловленное этим состояние намагниченности ($M_z \neq M_0$, $M_{xy} \neq 0$, уравнение 3) отличается от состояния равновесия, показанного на рисунке 1.2.

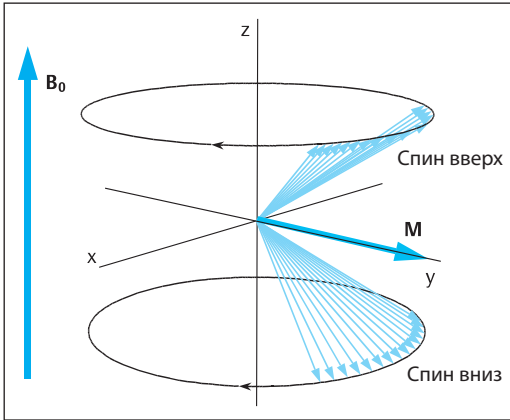


Рис. 1.4 Создание компонента поперечной намагниченности за счет фазовой когерентности спинов после импульса 90° .

После того как РЧ-импульс выключается, система спинов имеет тенденцию возвращаться к состоянию равновесия. Этот процесс называется релаксацией и имеет два компонента:

- Увеличение компонента Z намагниченности вследствие продольной релаксации.
- Спад компонента XY намагниченности вследствие поперечной релаксации.

Увеличение M_z происходит по экспоненциальному закону:

$$M_z(t) = M_0(1 - e^{-t/T_1}) \text{ (после импульса } 90^\circ) \quad [4]$$

Продольная релаксация ведет к избытку ядер в состоянии «спин вверх» в соответствии с распределением Больцмана. Этот тип релаксации *требует переноса энергии от системы спинов к окружающей совокупности атомов*, которая получила название атомной решетки. Поэтому данный процесс называют также *спин-решеточной релаксацией*. *Время продольной релаксации T_1* – это время, которое требуется для восстановления примерно 63% продольной намагниченности M_0 . Взаимодействие между системой спинов и атомной решеткой происходит благодаря колебаниям локальных магнитных полей. Соседство ядерных дипольных моментов в ансамбле спинов ведет к появлению слабых магнитных дипольных полей (<1 мТл), которые добавляются к B_0 . Тепловое движение (броуновское

движение, быстрые повороты молекул) создает постоянные изменения величины и направления этих локальных дополнительных полей. Если поперечный компонент колеблется с частотой Лармора (как при резонансном возбуждении полем B_1), тогда энергия может передаваться от системы спинов молекулярным движениям. Суммарный результат этого процесса – переход спинов из одного состояния в противоположное. Так как ω_0 зависит от индукции поля (уравнение 1), T_1 изменяется в зависимости от величины B_0 .

Спад поперечной намагниченности обычно описывается экспоненциальным законом:

$$M_{xy}(t) = M_0 e^{-t/T_2} \text{ (после импульса } 90^\circ) \quad [5]$$

Поперечная релаксация происходит в процессе потери фазовой когерентности внутри системы спинов и не требует переноса энергии из окружающей среды. Поэтому такую релаксацию называют также *спин-спиновой релаксацией*. *Время поперечной релаксации T_2* – это время, которое необходимо для спада M_{xy} до 37% ее исходной величины.

Переходы спинов ведут к случайному распределению фаз (происходят без «фазовой памяти») и разрушают любую когерентность. Так как эти процессы, относящиеся к продольной релаксации, вызывают также поперечную релаксацию, T_1 не может быть короче, чем T_2 . Флуктуации продольного компонента дипольного поля также вносят вклад в T_2 -релаксацию. Это приводит к постоянным легким колебаниям силы локальных магнитных полей, а также (в соответствии с уравнением 1) и частоты Лармора в местах расположения ядер. Так как фаза представляет собой произведение частоты на время, это означает, что в ансамбле спинов происходит нарастающая дисперсия фазы (потеря фазовой когерентности).

Этот динамический процесс не связан со специфической частотой флуктуаций и не изменяет количества ядер, которые «заселяют» энергетические уровни спинов, т.е. не приводит к T_1 -релаксации.

Опыт показывает, что M_{xy} часто спадает быстрее, чем это должно происходить в соответствии со временем T_2 . Это является следствием статистических колебаний внешнего магнитного поля в области сбора данных

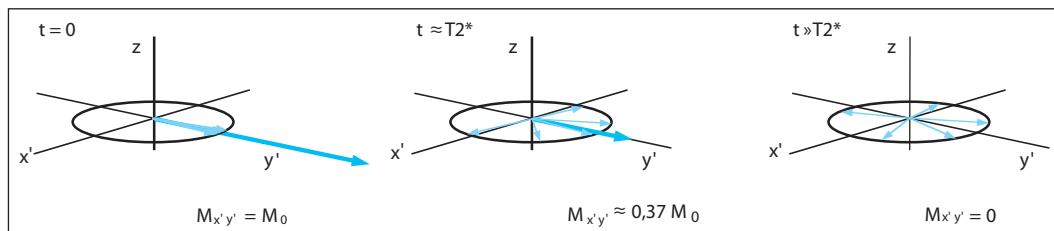


Рис. 1.5 Спад поперечной намагниченности под влиянием неомогенности магнитного поля. Вклад намагниченности от разных областей в исследуемом образце отличается частотой прецессии, что приводит к прогрессирующей расфазировке отдельных поперечных компонентов.

(например, вследствие фабричных допусков магнита). Сходные эффекты могут быть обусловлены отличиями магнитной восприимчивости исследуемых образцов (степени их намагничивания в приложенном магнитном поле). Этот эффект особенно значителен на границе между воздухом и тканями. В соответствии с профилем \mathbf{B}_0 поперечная намагниченность должна также вращаться вокруг оси Z с различной частотой в разных местах. В результате намагниченность, происходящая

из разных областей исследуемого объема, имеет тенденцию к взаимному ослаблению на протяжении времени (**рис. 1.5**).

Комбинированный эффект неомогенности поля δB_0 и собственно спин-спиновой релаксации может быть обозначен как полное время поперечной релаксации $T2^*$:

$$1/T2^* = (1/T2) + \gamma \cdot \delta B_0.$$

Обычно $T1 \geq T2 \geq T2^*$.

□ Свободный спад индукции и эхо-сигналы

Вследствие поперечной релаксации приложение РЧ-импульса наводит ослабевающий сигнал в приемной катушке, это явление называется *свободным спадом индукции* (**рис. 1.6**).

Так как вклад в сигнал вносит только поперечная намагниченность, непосредственное влияние продольной намагниченности не очевидно. Оно проявляется только при повторных сборах данных, так как амплитуда сигнала зависит от степени наклона оси продольной намагниченности к плоскости XY .

Интервал времени между двумя циклами импульсов в импульсной последовательности (ИП) называют временем повторения (time of repetition – TR). Для того чтобы в ходе продольной релаксации восстановилось примерно 99% M_z , необходимо время, равное 5 T1 (уравнение 4). *Выбор TR позволяет использовать разницу во времени T1 между тканями для улучшения контраста*. Тогда как при длинном времени повторения все тканевые компоненты релаксируют полностью, выбор более короткого TR дает возможность адекватного восстановления M_z только для тканей с коротким временем T1 (**рис. 1.7**).

Доминирующее влияние на свободный спад индукции при получении МР-изображений оказывает величина δB_0 , и поэтому он характеризуется временем $T2^*$. Но так как величина $T2^*$ зависит от неомогенности магнитного поля и других факторов, больший интерес часто представляет время T2, которое является специфическим для ткани. При получении спинового эха (SE) регистрируется сигнал, который зависит от времени T2, а не $T2^*$ (см. **рис. 1.8**).

Неомогенность поля, которая приводит к свободному спаду индукции, не изменяется со временем, а поэтому такая дисперсия фазы может быть обращена применением импульса 180° (рефокусирующий импульс). Однако это неприменимо к параллельно происходящим необратимым T2-процессам.

В результате спин-спиновой релаксации амплитуда эхо-сигнала затухает с временной постоянной T2 при увеличении времени эха (time of echo – TE). Спиновое эхо возникает не только после импульса 180° , но также после комбинации любых двух импульсов с произвольным углом. В последнем случае

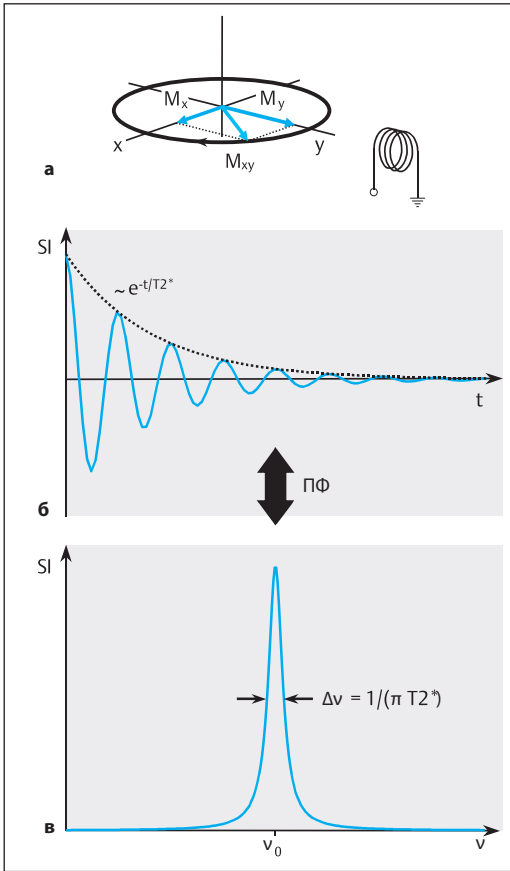


Рис. 1.6 а-в Свободный спад индукции после приложения РЧ-импульса.

а, б Поперечная намагниченность с компонентами M_x и M_y (а) наводит переменное напряжение SI в приемной катушке. Благодаря поперечной релаксации это напряжение (сигнал) затухает с временной постоянной T_2 (б).

в При помощи преобразования Фурье (ПФ) частотную информацию можно представить в виде спектра.

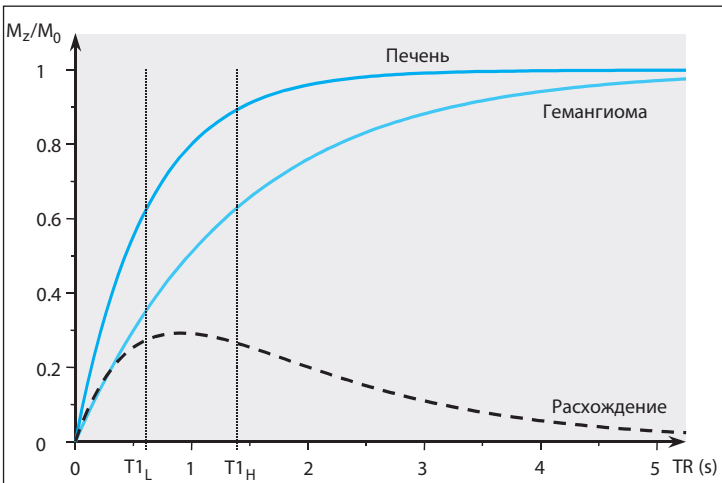


Рис. 1.7 Интенсивность сигнала при повторных приложениях импульса ($\alpha=90^\circ$, $B_0=1,5$ Тл) как функция TR для здоровой печеночной ткани ($T_{1П}=0,62$ с) и ткани гемангиомы ($T_{1Г}=1,4$ с). Оптимальный T_1 -контраст возникает в промежутке времени $T_{1П} < TR < T_{1Г}$.

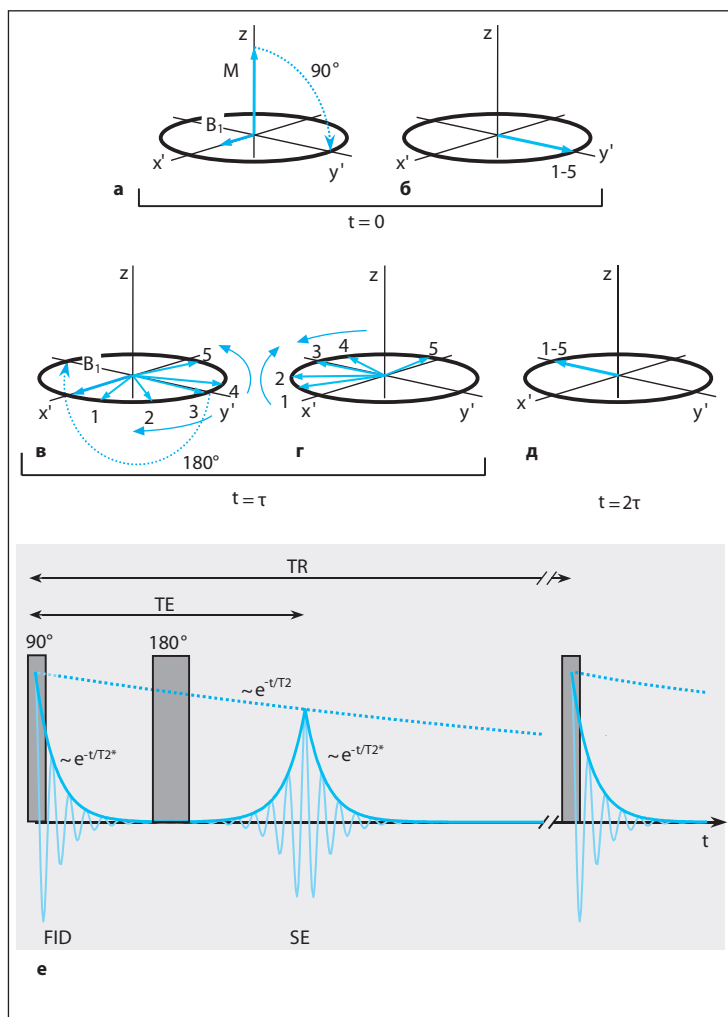


Рис. 1.8 а–е Спинное эхо во вращающейся системе координат.

- а, б** Вначале подается импульс 90° (а), поворачивающий намагниченность в плоскость XY (б). Негомогенность поля ведет к расфазировке намагниченности с вкладом различных положений от 1 до 5.
- в** Инвертирующий импульс, поданный в момент времени τ , поворачивает векторы на 180° .
- г, д** Не изменяя скорости или направления ротации векторов, этот импульс заставляет их сближаться друг с другом (г) и в конце концов конвергировать вдоль отрицательной оси y' (д).
- е** Амплитуда сигнала в приемной катушке снова возрастает и достигает пика в момент времени $TE=2\tau$. FID – свободный спад индукции.

происходит только частичное рефокусирование эха (субмаксимальная амплитуда эха). ИП SE дает возможность использовать $T2$ как параметр контраста изображений на основе выбранного значения TE (рис. 1.9). При коротком времени эха отличия в $T2$ тканей мало

влияют на интенсивность сигнала. Однако с увеличением TE интенсивные сигналы получают только от тканей, которые обладают длинным временем спин-спиновой релаксации.

□ Химический сдвиг

Уравнение 1 определяет точную резонансную частоту для «голых» атомных ядер. Однако в действительности ядра окружены электронными «облачками», которые имеют свои собственные магнитные свойства (диамагнетизм и парамагнетизм), в результате электронное «облачко» оказывает легкое экранирующее

влияние на внешнее магнитное поле в месте расположения ядра (несколько миллионов долей внешнего магнитного поля), вызывая сдвиг номинальной частоты Лармора.

Этот феномен называют *химическим сдвигом*. Химический сдвиг зависит от точного распределения электронов в молекуле. Он ли-

МРА всего тела

В. Tombach

Неинвазивная визуализация сосудистой системы вызывает возрастающий клинический интерес, особенно если учитывать нарастающую частоту генерализованных сосудистых заболеваний, таких как атеросклероз. Сосудистая патология в тех областях тела, со стороны которых выявляются симптомы, часто сопровождается изменениями сосудистой стенки артерий других органов, например венечных, почечных, тазовых и артерий нижних конечностей, а также супрааортальных стволов. В результате весьма желательно для диагностики и планирования лечения сканирование артериальной системы «с головы до пальцев стоп».

Внутриартериальная ЦСА непригодна для визуализации сосудов всего тела вследствие ее инвазивности, применения ионизирующего излучения и высокой дозы интраваскулярного контрастного средства с риском повреждения почечной функции и аллергических реакций. Роль *многослойной КТ*, несмотря на отличное качество изображения и развитие низкодозной технологии, ограничена из соображений облучения.

Трехмерная МРА с контрастированием уже стала признанным в практике методом. При выполнении на МР-томографах последнего поколения она может обеспечить визуализацию артериальной системы с высоким разрешением (1 мм³) в поле обзора (максимальное поле обзора приблизительно 50 см в зависимости от магнита и типа катушки) и уже во многом заменила внутриартериальную ЦСА. В принципе, МРА всего тела может быть осуществлена посредством се-

рии из 4–5 ангиограмм, используя отдельные инъекции контрастного средства для каждого сканируемого FOV. Однако в практике нежелательное контрастное усиление органов и вен, которое следует после начальной инъекции контрастного средства, может стать существенным лимитирующим фактором, даже при использовании субтракционной техники. Другой фактор, который должен рассматриваться при этой многофазной технике, – это максимально допустимая доза 0,3 ммоль/кг массы тела для экстрацеллюлярных хелатов гадолиния, так как она ограничивает объем контрастного средства, который может использоваться в каждой из областей интереса. Автоматизированные перемещения стола пациента, которые уже используются при исследовании артерий таза и нижних конечностей, могут быть применены для неинвазивного сбора данных с целью получения трехмерного массива данных с высоким разрешением и 3 или 4 перекрытиями сканируемых областей во время непрерывной инъекции контрастного средства. Это позволяет сканировать за один проход множественные большие сосудистые территории. Этот метод, получивший название *МРА вдогонку за болюсом (bolus chase MRA)*, может быть распространен на 4 или 5 последовательных областей тела или FOV (одно FOV может быть равным длине магнита в зависимости от гомогенности магнитного поля) благодаря использованию градиентов высокой производительности на современных МР-томографах и, в принципе, обеспечивает элегантный подход к визуализации сосудов всего тела.

Технические положения

Все описанные концепции МРА всего тела основаны на использовании движущегося стола с однофазной или многофазной непрерывной инъекцией контрастного средства в вену локтя, что обеспечивает охват от супрааортальных стволов до голеностопных суставов.

Существуют 4 разные технические концепции МРА всего тела в зависимости от используемого типа системы катушек:

- МРА всего тела с встроенной в гентри катушкой для тела;

- МРА всего тела, при которой катушка для тела комбинируется со специализированными системами катушек;
- МРА всего тела с поверхностными катушками, укрепленными на перекаत्याвающейся платформе стола;
- МРА всего тела с многочисленными поверхностными катушками.

В то время как технически встроенная катушка для тела может использоваться с целью последовательного сбора перекрывающихся трехмерных массивов данных на всех остановках, поверхностные катушки обеспечивают в 2 или 3 раза более высокое соотношение С/Ш, позволяя более точно оценивать небольшие сосудистые территории (супрааортальные сосуды, сосуды трифуркации). Тем самым МРА всего тела с использованием поверхностных катушек, укрепленных на перекаत्याвающейся платформе стола (AngioSURF, MR Innovation GmbH, Essen, Германия), или набора специализированных катушек, полностью охватывающих территорию интереса (метод «мумии»), особенно важны в обеспечении достаточного для диагностики пространственного разрешения на всех сосудистых территориях.

Импульсные последовательности и протоколы инъекции контрастного средства

При всех технологиях МРТ всего тела ИП, используемые для визуализации отдельных сосудистых территорий, должны быть оптимизированы с целью обеспечить пространственное разрешение, необходимое для сосудистых сегментов при каждом FOV, и сократить время исследования, чтобы устранить венозное перекрытие, особенно в более дистальных территориях. Вначале применяют быстрые трехмерные фазоконтрастные или рефокусированные ИП GRE (сбалансированное быстрое полевое эхо – FFE или true-FISP) для более точного планирования трехмерных объемов аналогично технике периферической МРТ с контрастированием. Первым оценивается наиболее краниально расположенное FOV с точки зрения конфигурации супрааортальных ветвей, затем определяют углы отклонения и размеры трехмерных массивов данных по всему ходу грудной и брюшной

аорты, а также подвздошных и бедренных артерий до дистальных сосудов голени и подошвенных дуг.

AngioSURF. При использовании системы AngioSURF пациента помещают на перекаत्याющуюся платформу, укрепленную на обычном столе томографа. Собирают трехмерный массив данных с высоким разрешением между двумя стационарными поверхностными катушками, расположенными в изоцентре магнита, посредством последовательного ручного перемещения платформы от головы к ногам во время непрерывной инъекции контрастного средства. При МРА всего тела с системой AngioSURF собирают трехмерные массивы данных с перекрытием 3 см на протяжении 5 FOV, охватывающих общую длину 176 см на томографе 1,5 Тл (Sonata, Siemens, Erlangen, Германия). Начальный пробег для таймирования с введенным вручную тестовым болюсом выполняется на уровне проксимальной трети нисходящей аорты, после чего собираются трехмерные массивы данных для всех 5 FOV при перемещении перекаत्याющейся платформы вручную (каждое перемещение в течение 3 с). При времени сбора данных 12 с за одну остановку и пространственном разрешении $0,8 \times 0,8 \times 2,0$ мм тотальное время сбора данных составляет 72 с. Непрерывная инъекция контрастного средства проводится в соответствии с двухфазным протоколом, основанным на рекомендуемой дозе $0,2$ ммоль/кг массы тела ($0,5$ моль Мультиханс, Врассо, Италия). Первая половина контрастного средства, разведенная физиологическим раствором до общего объема 60 мл, инъецируется со скоростью $1,3$ мл/с. Вторая половина инъецируется со скоростью $0,7$ мл/с, после чего вводится болюс физиологического раствора объемом 30 мл (рис. 10.4). Один ограничивающий фактор при использовании системы AngioSURF заключается в ручном перемещении перекаत्याющейся платформы, что не позволяет точно воспроизвести позицию пациента при сборе массивов данных без контрастирования и после контрастирования. Поэтому не может быть выполнена субтракция полученных объемов данных.

Метод «мумии». Метод «мумии» при МРА всего тела основан на использовании набо-

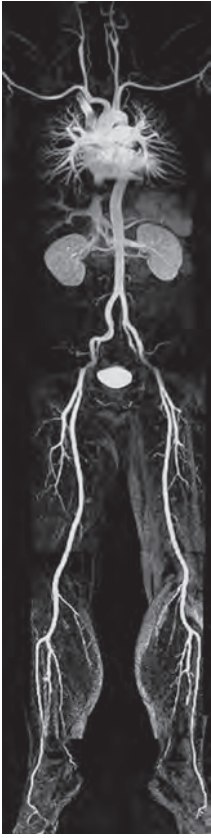

Рис. 10.4 МРТ всего тела с системой AngioSURF (1,5 Тл, Sonata, Siemens, Германия). Трехмерные массивы данных собраны в общей сложности с 5 FOV при реконструированном пространственном разрешении $0,8 \times 0,8 \times 2,0$ мм посредством ручного перемещения перекачивающейся платформы стола (общее время сбора данных 72 с). (Воспроизводится с разрешения Mathias Goeyen, Эссен, Германия.)

ра катушек для тела при визуализации супрааортальных сосудов (FOV I), катушки для таза и ног при визуализации на уровне дистального отдела грудной аорты, брюшной аорты и подвздошных артерий (FOV II), бедренных артерий (FOV III) и артерий голени (FOV IV). При помощи этого метода можно получить изображение артериальной системы на протяжении 185 см (рис. 10.5). Чтобы получить такой охват при стандартном аппаратном обеспечении (Gyrosan Intera, Philips, Нидерланды), необходимо добавить удлинитель к перемещаемой мотором платформе стола (рис. 10.6). Когда используется

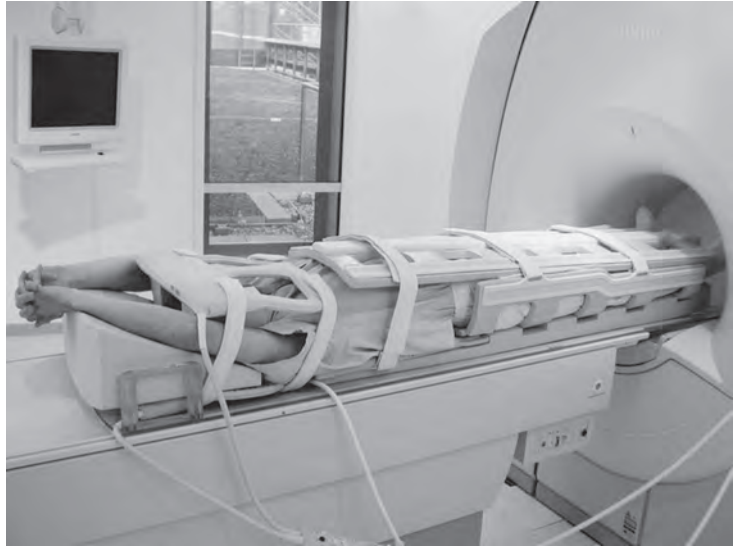

Рис. 10.5 Пациент, уложенный для МРА всего тела. Набор катушек для тела используется для визуализации супрааортальных сосудов и дуги аорты (FOV I), в то время как катушка для таза и ног используется для визуализации дистального отдела грудной аорты, брюшной аорты и подвздошных артерий (FOV II), бедренных артерий (FOV III) и артерий голени (FOV IV) (1,5 Тл, Gyrosan Intera, Philips, Нидерланды).

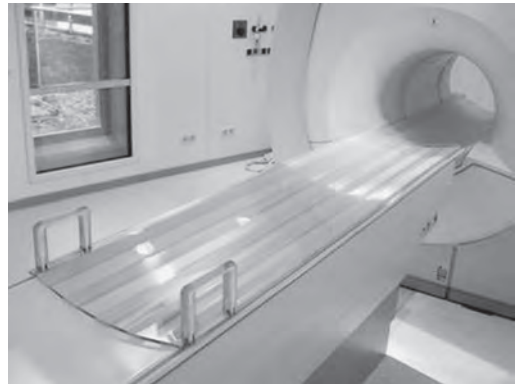

Рис. 10.6 Удлинитель стола для МРА всего тела. Головной конец стола удлиняется, что обеспечивает охват 185 см на клинически используемых МР-томографах с силой поля 1,5 Тл и стандартным аппаратным обеспечением (1,5 Тл, Gyrosan Intera, Philips, Нидерланды).

техника параллельной визуализации при всех 4 FOV, ИП, оптимизированные для высокого пространственного разрешения, и короткое

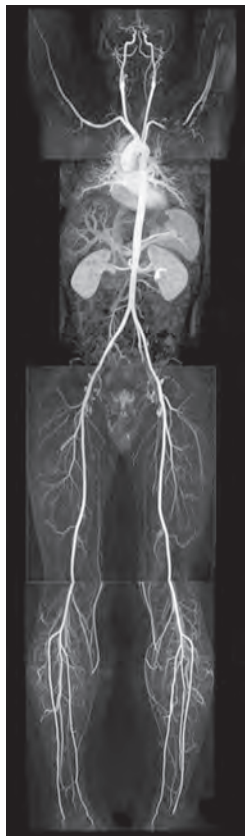

Рис. 10.7 МРА всего тела с комбинацией поверхностных катушек и использованием параллельного сбора данных при всех 4 FOV (1,5 Тл, Gioscan Intera, Philips, Нидерланды). Реконструированное пространственное разрешение $1,0 \times 1,0 \times 1,8$ мм при FOV I (SENSE-фактор 2,2, время сбора данных 12,9 с), $0,9 \times 0,9 \times 1,5$ мм при FOV II (SENSE-фактор 2,2, время сбора данных 8,0 с), $0,9 \times 0,9 \times 1,5$ мм при FOV III (SENSE-фактор 2,0, время сбора данных 7,1 с) и $0,9 \times 0,9 \times 0,6$ мм при FOV IV (SENSE-фактор 2,0, время сбора данных 78,3 с).

время сканирования могут обеспечить размеры вокселя $1,0 \times 1,0 \times 1,8$ мм при FOV I (супра-аортальные сосуды: SENSE-фактор 2,2, время сбора данных 12,9 с), $0,9 \times 0,9 \times 1,5$ мм при FOV II (брюшная аорта: SENSE-фактор 2,2, время сбора данных 8,0 с), $0,9 \times 0,9 \times 1,5$ мм при FOV III (бедренные артерии: SENSE-фактор 2,0, время сбора данных 7,1 с) и $0,9 \times 0,9 \times 0,6$ мм при FOV IV (артерии голени: SENSE-фактор 2,0, время сбора данных 78,3 с) (рис. 10.7). Снова рекомендуется двухфазный протокол для непрерывной инъекции контрастного средства: тотальный объем 20 мл с 1 молеи неразведенного гадовиста (Bayer); первые 10 миллилитров вводят со скоростью 1,3 мл/с, после этого вводят еще 10 мл со скоростью 0,7 мл/с и затем болюс физиологического раствора со скоростью 1,3 мл/с.

Дальнейшее развитие

В то время как описанная выше технология МРА является надежным методом визуализации в повседневной клинической практике, она имеет ограничения по пространственному разрешению, которое ниже, чем разрешение ЦСА, для всех сосудистых сегментов, и по относительно длинному времени сбора данных с риском венозного перекрытия, особенно в нижних конечностях.

Компрессия вен на бедре. Компрессия вен манжеткой с высоким давлением (50–70 мм рт.ст.), по-видимому, является выгодным методом по отношению цены к эффективности для предотвращения венозного перекрытия, который может использоваться при любой технологии МРА всего тела. Это давление не влияет на поток артериальной крови, в то же время уменьшая венозный отток во время

введения контрастного средства. Начальные результаты свидетельствуют об улучшенной визуализации сосудов голени.

Техника параллельной визуализации. Развитие *техник параллельного сбора данных*, которые могут сократить время исследования, обеспечивая улучшение пространственного разрешения, внесло значительный вклад в МР-исследование всего тела. Так, метод МРА всего тела с множественными поверхностными катушками уже был оптимизирован, чтобы достигнуть необходимого пространственного разрешения для различных сосудистых территорий с минимальным временем сбора данных, используя технику параллельной визуализации (SENSE). Появились также первые сообщения об использовании техник параллельного

АЛФАВИТНЫЙ УКАЗАТЕЛЬ

Номера страниц, выделенные *курсивным* шрифтом, указывают на рисунки, **жирным** – таблицы.

Ascaris lumbricoides, 332
Burkholderia pseudomallei, 524
Chlamydia trachomatis, 474
Clonorchis, паразитарный холангит, 332
Echinococcus granulosus
 печень, 276
 селезенка, 350
Echinococcus multilocularis, 276
Entamoeba histolytica, 275
 FLASH, 40
Mycobacterium avium-intracellulare, 349
Mycobacterium tuberculosis, 349
Neisseria gonorrhoeae, 474
Opisthorchis, 332
Pneumocystis carinii, 349

А

Абдоскан (ферристен), 401
 Абляция гипертрофированной перегородки, транскоронарная (ТАГП), 136
 Абсцесс(ы)
 амебный, 275–276, 276
 болезнь Крона, 415
 Броди, 575
 железа
 молочная, 212, 213
 предстательная, 490
 заглочочный, 81, 82
 мозг головной, 74
 перианальный, 454
 печень, 274–275, **275**
 почки, 367
 промежность, 506–507, 508
 селезенка, 349
 ткани мягкие, 576, 576
 тубоовариальный, 474
 холангиогенные, печень, 274
 шея, 93
 Аденозин, 159
 Аденоиды, 76
 Аденокарцинома
 влагалище, 459
 железа
 поджелудочная, *см.* Железа поджелудочная, аденокарцинома
 слюнная, 90
 желудок, 408
 кишка тонкая, 412–413
 легкое, 201
 пазухи околоносовые, 77–78
 пищевод, 180
 полость носовая, 77–78
 сосочек фатеров, 295
 Аденома(ы)

альдостеронсекретирующая (синдром Кона), 387
 гепатоцеллюлярные, 252
 железа(ы)
 околощитовидные, 95, 178
 поджелудочная, 300, 301
 слюнные мелкие, 86
 щитовидная, 95
 кишка тонкая, 411
 кишка толстая/прямая, 427
 кортизолпродуцирующие, 387
 муцинозная, 300
 трансформации злокачественные, 300, 302
 надпочечники, *см.* Надпочечники, аденомы
 пазухи околоносовые, 76
 папиллярная, 344
 печеночноклеточная, 252–256, 257, 258, 429
 диагноз дифференциальный, 256
 клетки купферовские, 252
 кровоизлияние внутри, 256, 257
 типы, 252
 плеоморфная, 90
 полость носовая, 76
 почки, 367
 серозные, железа поджелудочная, 300
 сосочка дуоденального, 344
 Аденоматоз милиарный, *см.* Гиперплазия узловая регенераторная (УРГ)
 Аденомиоз, 468–470
 диагноз, 469
 диффузный, 470, 471
 картина клиническая, 468–469
 лейомиома, 469
 патогенез, 468–469
 фокальный, 470, 471
 Акромион, 594, 595
 Альвеококкоз, 276
 Альдостерон, 386, 387
 α-фетопротеин
 гамартома мезенхимальная, 287
 рак гепатоцеллюлярный, 259
 Амиллоидоз
 кардиомиопатия рестриктивная, 135, 138
 селезенка, поражение, 354
 Амплитуда эха субмаксимальная, 28
 Ампула
 семявыводящего протока, 488
 фатерова, 343
 Анализ оксигенации крови дифференциальный (BOLD)
 МРТ сердца с контрастированием, 118
 улучшение результатов функциональной МРТ, 801
 Анастомоз
 Waterston–Cooley, 125
 каротидно-verteбральный эмбриональный, 716
 Ангиография
 катетерная, аневризма брюшной аорты, 750
 магнитно-резонансная (МРА)
 без введения контрастных средств, 707–710