

# **Pocket Atlas of Echocardiography**

## **Second Edition**

**Thomas Boehmeke, MD**

Cardiology Practice  
Gladbeck, Germany

**Ralf Doliva, MD**

Marienhospital Gelsenkirchen  
Gelsenkirchen, Germany

444 illustrations

Thieme

Stuttgart • New York • Delhi • Rio de Janeiro

# Карманный атлас по эхокардиографии

Томас Бемеке  
Ральф Долива

*Перевод с английского  
под редакцией докт. мед. наук **Р.Н.Хайруллина***



Москва  
«МЕДпресс-информ»  
2019

УДК 616.12-008.3-073.96

ББК 54.101

Б45

*Все права защищены. Никакая часть данной книги не может быть воспроизведена в любой форме и любыми средствами без письменного разрешения владельцев авторских прав.*

*Книга предназначена для медицинских работников.*

*Перевод с английского: К.Д.Костров.*

## **Бемеке, Томас**

**Б45** Карманный атлас по эхокардиографии / Томас Бемеке, Ральф Долива ; пер. с англ. под ред. докт. мед. наук Р.Н.Хайруллина. – М. : МЕДпресс-информ, 2019. – 240 с. : ил.

ISBN 978-5-00030-660-4

В атласе в удобной графической форме представлены основы эхокардиографии, продемонстрированы доступы для визуализации тех или иных отделов сердца, эхокардиографические картины в норме и при патологии в основных режимах исследования. Книга не перегружена теоретической информацией, сложными кардиоволнометрическими расчетами, может использоваться в качестве карманного графического справочника у постели больного.

Атлас предназначен для начинающих специалистов-кардиологов, студентов медицинских вузов и факультетов.

УДК 616.12-008.3-073.96

ББК 54.101

ISBN 978-3-13-241722-9

© 2017 of the original English language edition by Georg Thieme Verlag KG, Stuttgart, Germany. Original title: «Pocket Atlas of Echocardiography», 2<sup>nd</sup> edition by Thomas Boehmeke and Ralf Doliva

ISBN 978-5-00030-660-4

© Издание на русском языке, перевод на русский язык, оформление, оригинал-макет. Издательство «МЕД-пресс-информ», 2019

---

# Содержание

Предисловие ко второму изданию .....	11
Предисловие к первому изданию .....	11
Предисловие к русскому изданию .....	12
<b>Часть I. Эхокардиографическое исследование</b>	
<b>1. Техника сканирования и положение пациента .....</b>	<b>14</b>
1.1. Ультразвуковой датчик и плоскости сканирования .....	14
1.2. Техника эхокардиографического исследования .....	16
1.3. Четыре стандартных эхокардиографических доступа .....	18
<b>2. Парастернальная позиция по длинной оси .....</b>	<b>20</b>
2.1. Расположение датчика и выбор плоскости сканирования .....	20
2.2. Анатомические структуры .....	22
2.3. Оптимизация эхокардиографического изображения .....	23
<b>3. Парастернальная позиция по короткой оси .....</b>	<b>26</b>
3.1. Расположение датчика и выбор плоскости сканирования .....	26
3.2. Анатомические структуры .....	28
3.3. Оптимизация эхокардиографического изображения .....	30
3.4. Визуализация митрального клапана .....	32
3.5. Визуализация хорд .....	34
3.6. Визуализация сосочковых (папиллярных) мышц .....	36
<b>4. Апикальный доступ .....</b>	<b>38</b>
4.1. Расположение датчика и выбор плоскости сканирования .....	38
4.2. Апикальная четырехкамерная позиция .....	40
4.3. Апикальная двухкамерная позиция .....	42
4.4. Апикальная трехкамерная позиция .....	44
4.5. Апикальная пятикамерная позиция .....	46
<b>5. Супрастернальный доступ .....</b>	<b>48</b>
5.1. Расположение датчика .....	48
5.2. Анатомические структуры .....	49
5.3. Визуализация восходящего отдела аорты .....	50
5.4. Визуализация нисходящего отдела аорты .....	51

<b>6.</b>	<b>Субкостальный доступ</b> .....	52
6.1.	Расположение датчика .....	52
6.2.	Анатомические структуры .....	53

## **Часть II. М-режим и доплеровская эхокардиография**

<b>7.</b>	<b>Эхокардиографическое исследование в М-режиме</b> .....	56
7.1.	Основные принципы эхокардиографии в М-режиме .....	56
7.2.	Аортальный клапан .....	57
7.3.	Митральный клапан .....	58
7.4.	Левый желудочек .....	59
<b>8.</b>	<b>Допплеровская эхокардиография</b> .....	60
8.1.	Эффект Допплера .....	60
8.2.	Визуализация потока крови .....	61
8.3.	Визуализация доплеровских спектров на экране монитора ..	62
8.4.	Постоянно-волновой режим (continuous-wave, CW-режим) ...	64
8.5.	Импульсно-волновой режим (pulsed-wave, PW-режим) .....	66
8.6.	Основные принципы цветового доплеровского исследования	68
8.7.	Эффект искажения доплеровского спектра (aliasing, алиасинг) .....	70
8.8.	Трехстворчатый клапан в парастернальной позиции по короткой оси .....	72
8.9.	Клапан легочной артерии в парастернальной позиции по короткой оси .....	74
8.10.	Митральный клапан в апикальной двухкамерной позиции ...	76
8.11.	Аортальный клапан в апикальной трехкамерной позиции .....	78
8.12.	Трехстворчатый клапан в апикальной четырехкамерной позиции .....	80
8.13.	Аортальный клапан в апикальной пятикамерной позиции ...	82
8.14.	Аорта из супрастернального доступа .....	84
8.15.	Предсердия из субкостального доступа .....	86
8.16.	Митральный клапан из субкостального доступа .....	87

## **Часть III. Болезни сердца**

<b>9.</b>	<b>Пороки сердца</b> .....	90
9.1.	Аортальный стеноз .....	90

9.1.1.	Аортальный стеноз, общие сведения	90
	Эхокардиография в М-режиме	92
	Допплеровская эхокардиография	93
	Цветовое доплеровское исследование	94
9.1.2.	Умеренный аортальный стеноз	96
9.1.3.	Тяжелый аортальный стеноз	98
<b>9.2.</b>	<b>Митральный стеноз</b>	<b>100</b>
9.2.1.	Митральный стеноз, общие сведения	100
	Эхокардиография в М-режиме	102
	Допплеровская эхокардиография	103
9.2.2.	Незначительный митральный стеноз	104
9.2.3.	Тяжелый митральный стеноз	106
<b>9.3.</b>	<b>Недостаточность аортального клапана</b>	<b>108</b>
9.3.1.	Недостаточность аортального клапана, общие сведения	108
	Эхокардиография в М-режиме	110
	Допплеровская эхокардиография	111
	Цветовое доплеровское исследование	112
9.3.2.	Незначительная недостаточность аортального клапана	114
9.3.3.	Тяжелая недостаточность аортального клапана	116
<b>9.4.</b>	<b>Недостаточность митрального клапана</b>	<b>118</b>
9.4.1.	Недостаточность митрального клапана, общие сведения	118
	Эхокардиография в М-режиме	120
	Допплеровская эхокардиография	121
9.4.2.	Незначительная недостаточность митрального клапана	122
9.4.3.	Тяжелая недостаточность митрального клапана	124
<b>9.5.</b>	<b>Пролапс митрального клапана</b>	<b>126</b>
9.5.1.	Цветовое доплеровское исследование	129
<b>9.6.</b>	<b>Недостаточность трехстворчатого клапана</b>	<b>134</b>
9.6.1.	Недостаточность трехстворчатого клапана, общие сведения	134
	Цветовое доплеровское исследование	136
9.6.2.	Незначительная недостаточность трехстворчатого клапана	138
9.6.3.	Тяжелая недостаточность трехстворчатого клапана	139
<b>9.7.</b>	<b>Недостаточность клапана легочной артерии</b>	<b>140</b>
9.7.1.	Недостаточность клапана легочной артерии, общие сведения	140
	Допплеровская эхокардиография	141
9.7.2.	Незначительная недостаточность клапана легочной артерии	142
9.7.3.	Умеренная недостаточность клапана легочной артерии	143
<b>10.</b>	<b>Ишемическая болезнь сердца</b>	<b>144</b>
<b>10.1.</b>	<b>Инфаркт миокарда передней стенки левого желудочка</b>	<b>144</b>
10.1.1.	Осложнения	146
<b>10.2.</b>	<b>Инфаркт миокарда боковой стенки левого желудочка</b>	<b>150</b>

<b>10.3. Инфаркт миокарда задней стенки левого желудочка</b> .....	152
10.3.1. Осложнения .....	154
<b>10.4. Ишемическая кардиомиопатия</b> .....	156
10.4.1. Эхокардиография в М-режиме .....	158
10.4.2. Цветовое доплеровское исследование .....	161
<b>11. Кардиомиопатии</b> .....	162
<b>11.1. Дилатационная кардиомиопатия</b> .....	162
11.1.1. Эхокардиография в М-режиме .....	164
11.1.2. Допплеровская эхокардиография .....	165
11.1.3. Цветовое доплеровское исследование .....	166
11.1.4. Осложнения .....	167
<b>11.2. Обструктивная гипертрофическая кардиомиопатия</b> .....	168
11.2.1. Допплеровская эхокардиография .....	170
11.2.2. Цветовое доплеровское исследование .....	171
<b>11.3. Необструктивная гипертрофическая кардиомиопатия</b> .....	172
11.3.1. Эхокардиография в М-режиме .....	174
11.3.2. Цветовое доплеровское исследование .....	175
<b>12. Искусственные клапаны сердца</b> .....	176
<b>12.1. Биологический искусственный аортальный клапан</b> .....	176
12.1.1. Допплеровская эхокардиография .....	178
12.1.2. Цветовое доплеровское исследование .....	179
<b>12.2. Механический искусственный аортальный клапан</b> .....	180
12.2.1. Допплеровская эхокардиография .....	182
12.2.2. Цветовое доплеровское исследование .....	183
<b>12.3. Механический искусственный митральный клапан</b> .....	184
12.3.1. Допплеровская эхокардиография .....	186
12.3.2. Цветовое доплеровское исследование .....	187
<b>12.4. Реконструкция митрального клапана с помощью опорного кольца</b> .....	188
12.4.1. Допплеровская эхокардиография .....	190
12.4.2. Цветовое доплеровское исследование .....	191
<b>13. Кардит</b> .....	192
<b>13.1. Эндокардит митрального клапана</b> .....	192
<b>13.2. Эндокардит аортального клапана</b> .....	196
<b>13.3. Перикардиальный выпот</b> .....	200
13.3.1. Эхокардиография в М-режиме .....	202
<b>13.4. Тампонада сердца</b> .....	203
13.4.1. Эхокардиография в М-режиме .....	203

---

13.4.2. Допплеровская эхокардиография	205
<b>14. Дефекты перегородок сердца</b>	206
14.1. Дефект межпредсердной перегородки	206
14.1.1. Цветовое доплеровское исследование	208
14.2. Дефект межжелудочковой перегородки	210
14.2.1. Цветовое доплеровское исследование	212
14.3. Аневризма межпредсердной перегородки	214
<b>15. Изменения сердца при артериальной и легочной гипертензии</b>	216
15.1. Гипертоническое сердце	216
15.1.1. Допплеровская эхокардиография	218
15.1.2. Цветовое доплеровское исследование	219
15.2. Легочное сердце	220
15.2.1. Допплеровская эхокардиография	222
15.2.2. Цветовое доплеровское исследование	223
<b>16. Объемные образования в сердце</b>	224
16.1. Электрод кардиостимулятора в правом предсердии	224
16.2. Миксома левого предсердия	226
16.3. Электрод кардиостимулятора в правом желудочке	228
16.4. Аневризма желудочка с тромбозом	230
16.5. Опухоли желудочков сердца	232
16.6. Кисты желудочков сердца	234
16.7. Расслаивающая аневризма аорты	236



---

## Предисловие ко второму изданию

Я с удовольствием переработал первое издание «Карманного атласа по эхокардиографии». Надеюсь, что он поможет всем желающим начать освоение этой важной методики. Проведенная мной коррекция исходных изображений путем удаления артефактов позволила заострить внимание на патологических изменениях и облегчить сравнение изображений с рисунками и схемами. Хотелось бы поблагодарить Prof. Frank A. Flachskampf за дополнительные видеоматериалы, доступные в режиме онлайн. Верю, что книга поможет моим коллегам бороться за здоровье пациентов и побеждать болезни. С мыслями об этом посвящаю карманный атлас Hildegunde Georg, MD, и Peter Kroening.

*Thomas Boehmeke*

## Предисловие к первому изданию

Эхокардиография (ЭхоКГ), включающая доплеровское исследование, – главная и наиважнейшая из диагностических методик в современной кардиологии. С ее помощью можно получить подробную информацию о функциональных и морфологических изменениях в сердце, необходимую для более точного выбора тактики лечения. Однако освоить на практике этот замечательный диагностический инструмент бывает затруднительно из-за малых размеров акустических окон и разнообразия сечений сердца, в которых легко запутаться. Данный эхокардиографический атлас предназначен для облегчения процесса обучения начинающих специалистов.

Издание книги в ее нынешнем виде было бы невозможным без всесторонней поддержки Dr. Becker. Мы также особо признательны Kirsten Naase и Benjamin Vode (Аахен) за отличное графическое оформление и Dr. Antje Schönplugg за внимательное прочтение рукописи.

*Thomas Boehmeke*

---

## Предисловие к русскому изданию

Уважаемые коллеги! Представляю вашему вниманию «Карманный атлас по эхокардиографии», подготовленный авторами из Германии, в переводе на русский язык. Книга имеет удобный для постоянного и быстрого использования формат. Подача материала оптимальна для восприятия: фото дисплея, поясняющие рисунки и лаконичный текст. Удобство использования книги и легкость восприятия представленной информации делает ее доступной для начинающих свой путь в профессии молодых врачей и студентов. Также книга может быть интересна практикующим специалистам, использующим результаты эхокардиографии в работе, для систематизации и расширения собственных представлений о механизме и возможностях метода. Наряду с тем, что материал пробуждает интерес к раскрываемой теме, «минимализм» изложения подталкивает к дальнейшему изучению метода и поиску ответов на более сложные вопросы. Логичным продолжением могут стать книги проф. Ф.А.Флаксампфа «Практическая эхокардиография» и «Курс эхокардиографии». Надеюсь, что все эти книги займут достойное место в библиотеке врача.

*Докт. мед. наук Р.Н.Хайруллин*

# Часть I

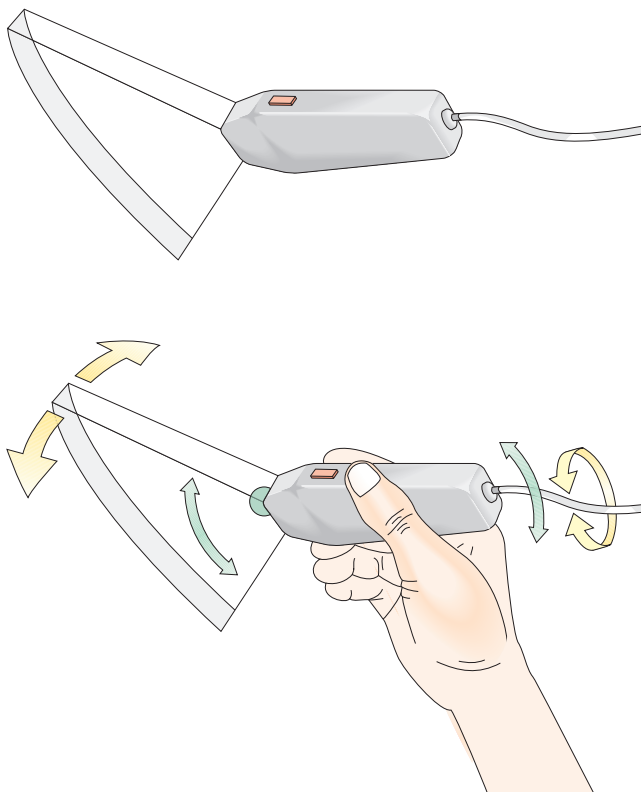
## Эхокардиографическое исследование

1. Техника сканирования и положение пациента	14
2. Парастеральная позиция по длинной оси	20
3. Парастеральная позиция по короткой оси	26
4. Апикальный доступ	38
5. Супрастернальный доступ	48
6. Субкостальный доступ	52

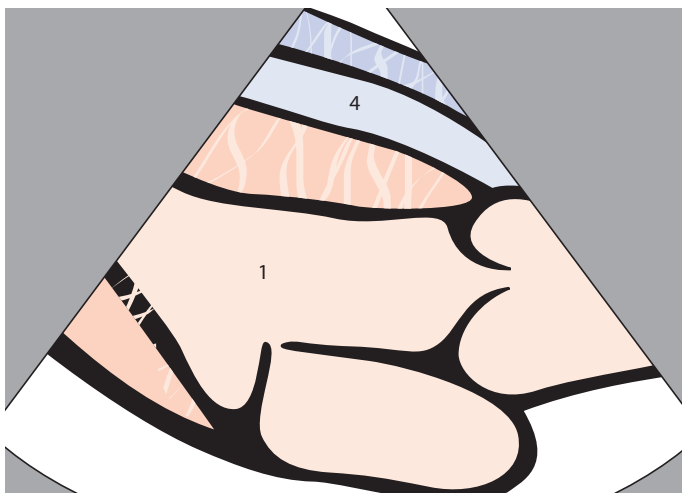
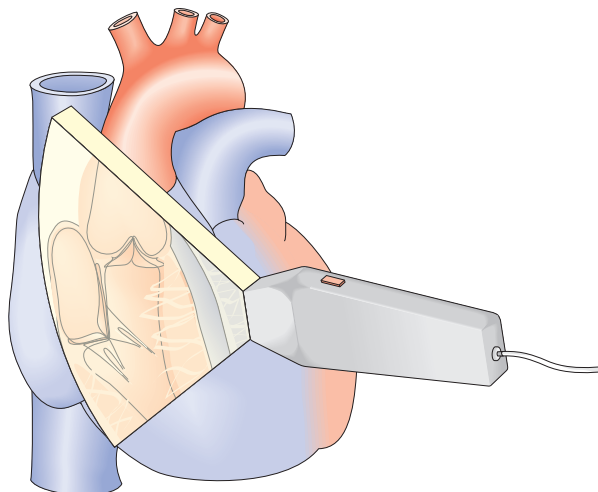
# I

## 1. Техника сканирования и положение пациента

### 1.1. Ультразвуковой датчик и плоскости сканирования

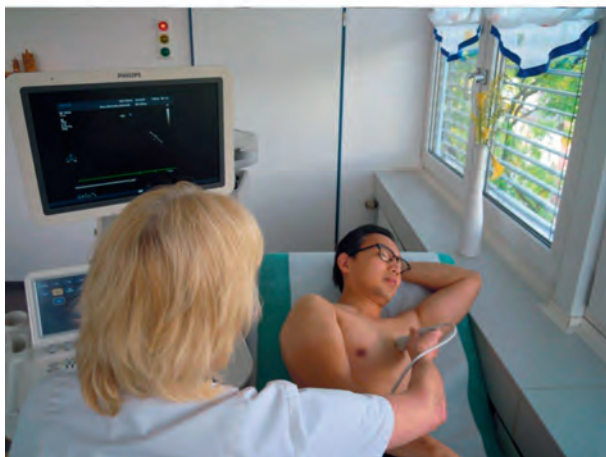
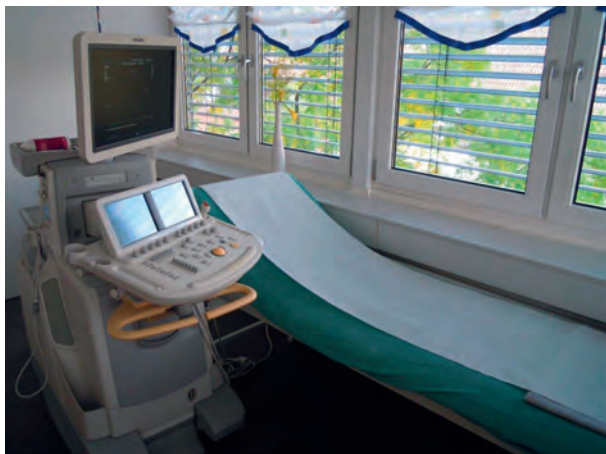
**Рис. 1.1. Вверху:** На датчики с фазово-кристаллической решеткой, которые обычно применяют для ЭхоКГ, нанесена маркировка для обозначения плоскости сканирования. **Внизу:** Отклоняя (см. зеленые стрелки) или вращая датчик вокруг продольной оси (см. желтые стрелки), можно получить изображения в различных плоскостях.

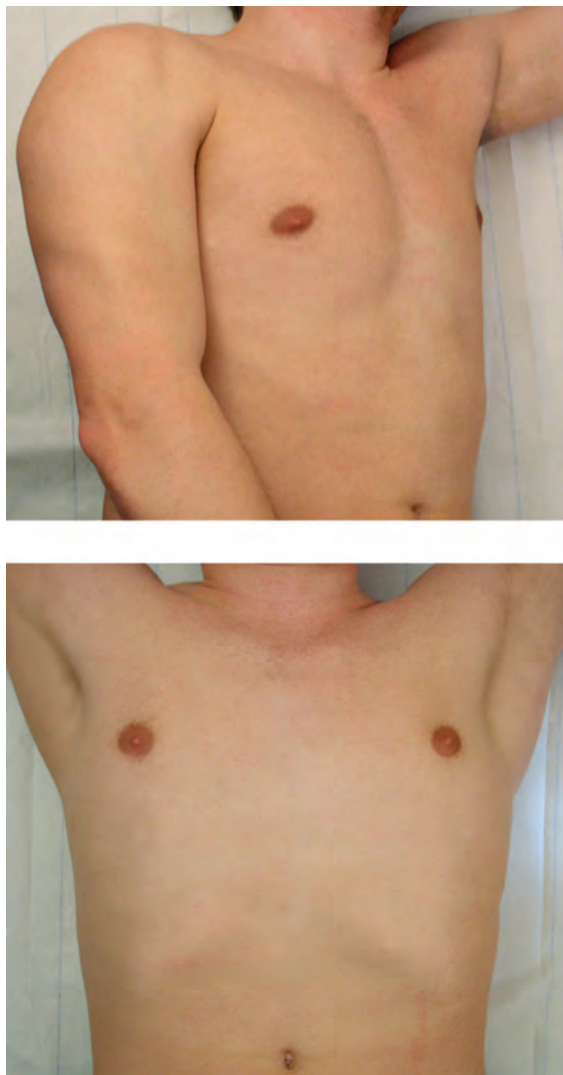

**Рис. 1.2.** Вверху: Сканирующий луч рассекает сердце в продольном направлении: ближе всего к датчику расположен правый желудочек, за ним находятся левый желудочек и митральный клапан. Внизу: Соответствующая эхокардиограмма: правый желудочек, расположенный вентрально, находится на изображении сверху.

## 1.2. Техника эхокардиографического исследования

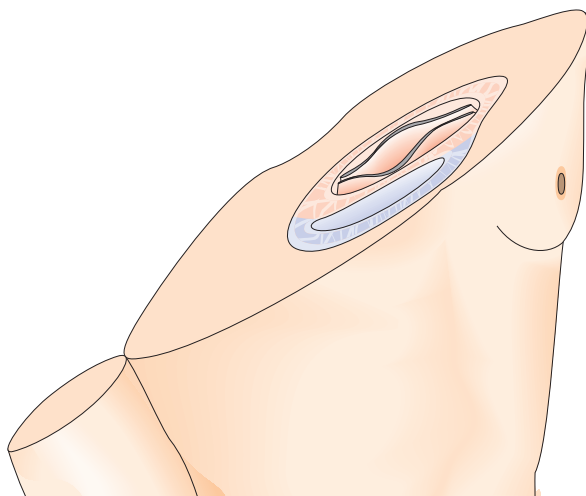
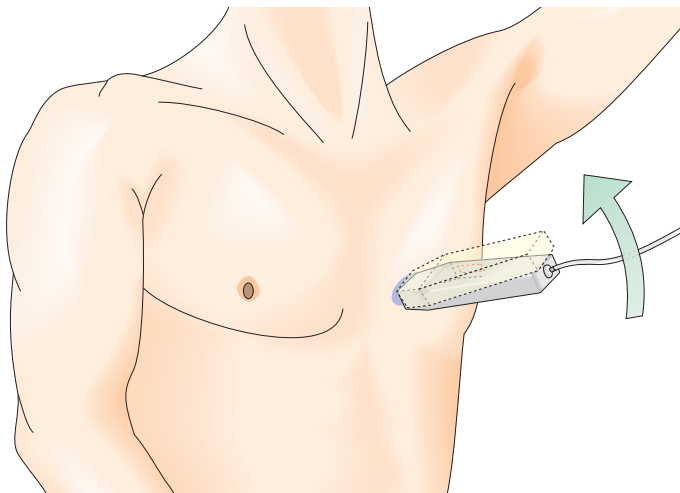


**Рис. 1.3.** Вверху: Эхокардиограф обычно размещают слева от кушетки. Внизу: Врач удобно располагается на вращающемся стуле.



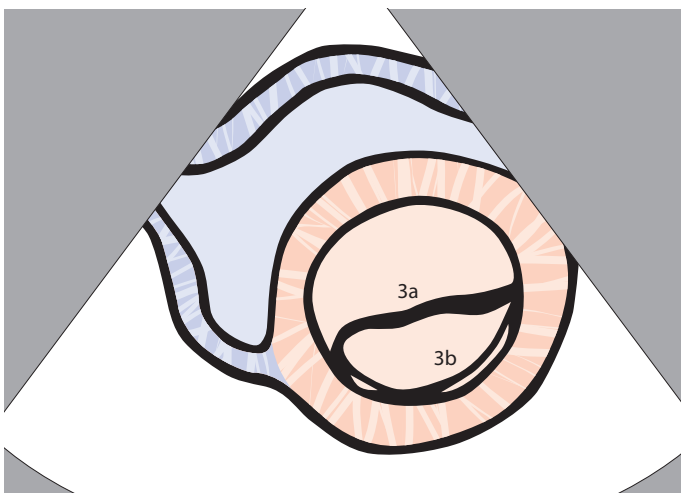
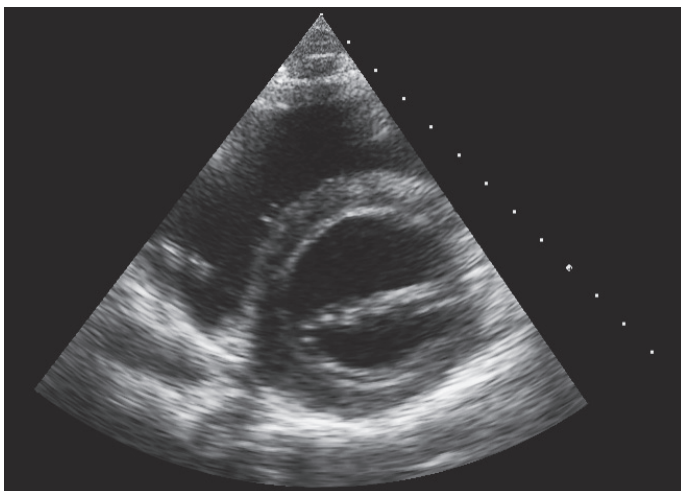
**Рис. 1.4.** Вверху: Для получения изображений из парастерального и апикального доступов пациента следует уложить на левый бок. Внизу: Для получения изображений из супрастерального и субкостального доступов пациента укладывают на спину.

### 3.4. Визуализация митрального клапана



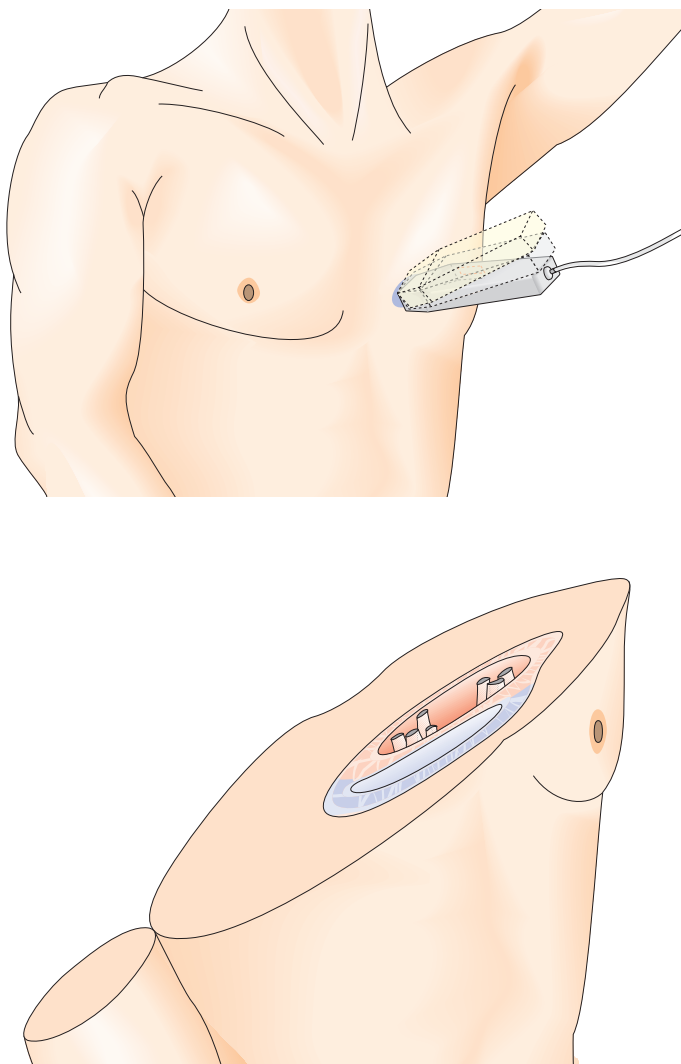
**Рис. 3.7. Вверху:** Легкое отклонение плоскости сканирования в каудальном направлении (кабель датчика смещается к правому плечу) позволяет получить изображение поперечного сечения митрального клапана. **Внизу:** Четко определяются свободные края створок клапана.



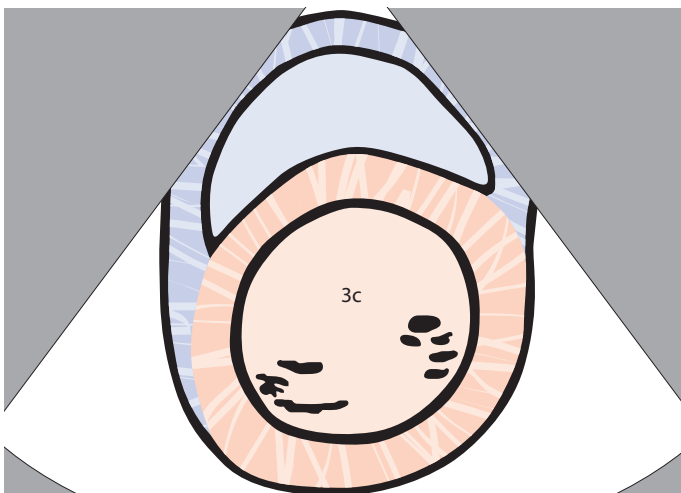
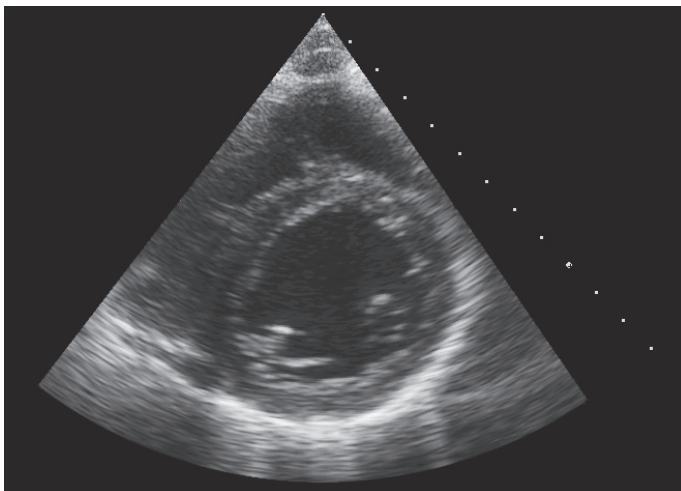


**Рис. 3.8.** Движения створок митрального клапана напоминают открывающийся рот рыбы. Передняя и задняя створки митрального клапана.

### 3.5. Визуализация хорд



**Рис. 3.9. Вверху:** Хорды можно визуализировать, отклонив плоскость сканирования каудально. **Внизу:** Плоскость сканирования пересекает хорды в поперечном направлении.



**Рис. 3.10.** Если левый желудочек пересекается плоскостью сканирования правильно, то он имеет на эхокардиографическом изображении идеально круглую форму. Эта проекция позволяет хорошо исследовать сократимость базальных сегментов левого желудочка.

# Часть II

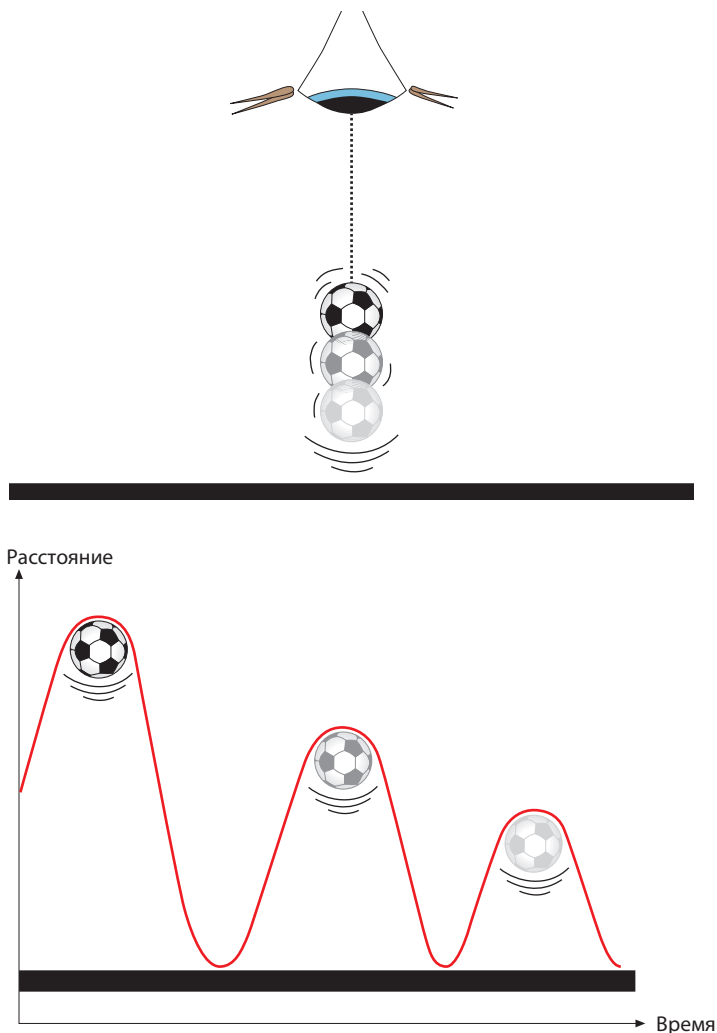
## М-режим и доплеро- вская эхокардио- графия

- |   |    |
|---|----|
| 7. Эхокардиографическое исследование в М-режиме | 56 |
| 8. Допплеровская эхокардиография                | 60 |

# II

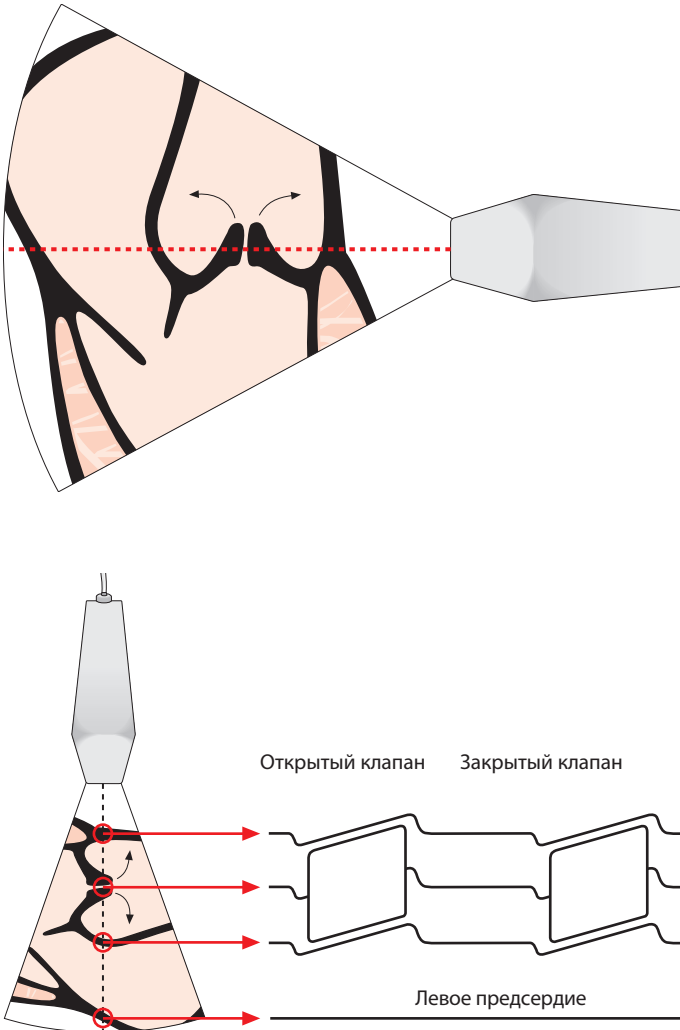
## 7. Эхокардиографическое исследование в М-режиме

### 7.1. Основные принципы эхокардиографии в М-режиме



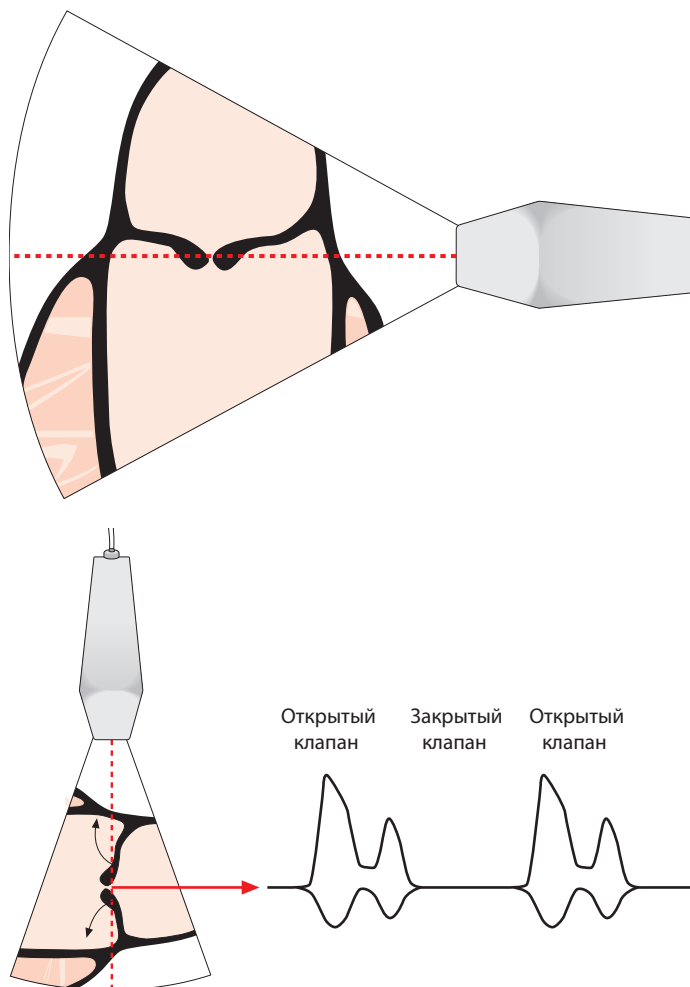
**Рис. 7.1.** ЭхоКГ в М-режиме обеспечивает одномерное отображение движущихся объектов относительно оси времени. Регистрируется только верхняя точка футбольного мяча, местоположение которой фиксируется относительно течения времени.

## 7.2. Аортальный клапан



**Рис. 7.2.** Вверху: Типичная эхокардиограмма в М-режиме некоронарной и левой коронарной створок аортального клапана, за которыми находится левое предсердие (парастернальный доступ). Внизу: Параллелограмм (напоминающий «коробочку»), характерный для систолического открытия аортального клапана. Во время диастолы смыкающиеся края створок клапана представлены высокоэхогенной сплошной линией.

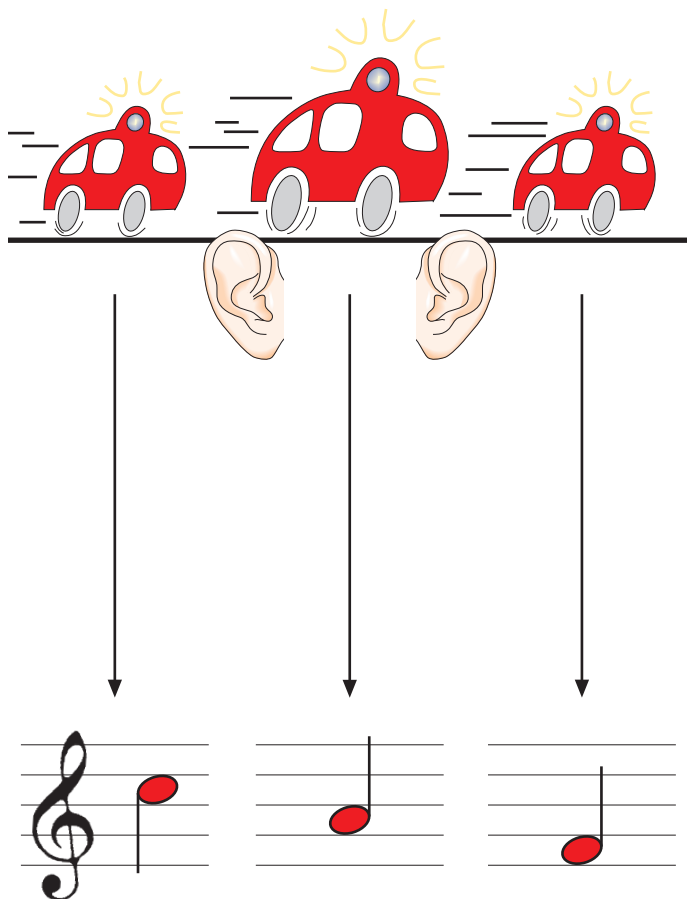
### 7.3. Митральный клапан



**Рис. 7.3.** Вверху: Воспринимаемый датчиком ультразвуковой сигнал формирует на эхокардиографическом изображении характерную кривую двухфазного открытия митрального клапана (первая волна – расслабление желудочка, вторая волна – сокращение предсердия). Внизу: В верхней части экрана видна M-образная кривая движения передней створки митрального клапана, в нижней – W-образная кривая движения задней створки, имеющая меньшую амплитуду.

## 8. Допплеровская эхокардиография

### 8.1. Эффект Допплера

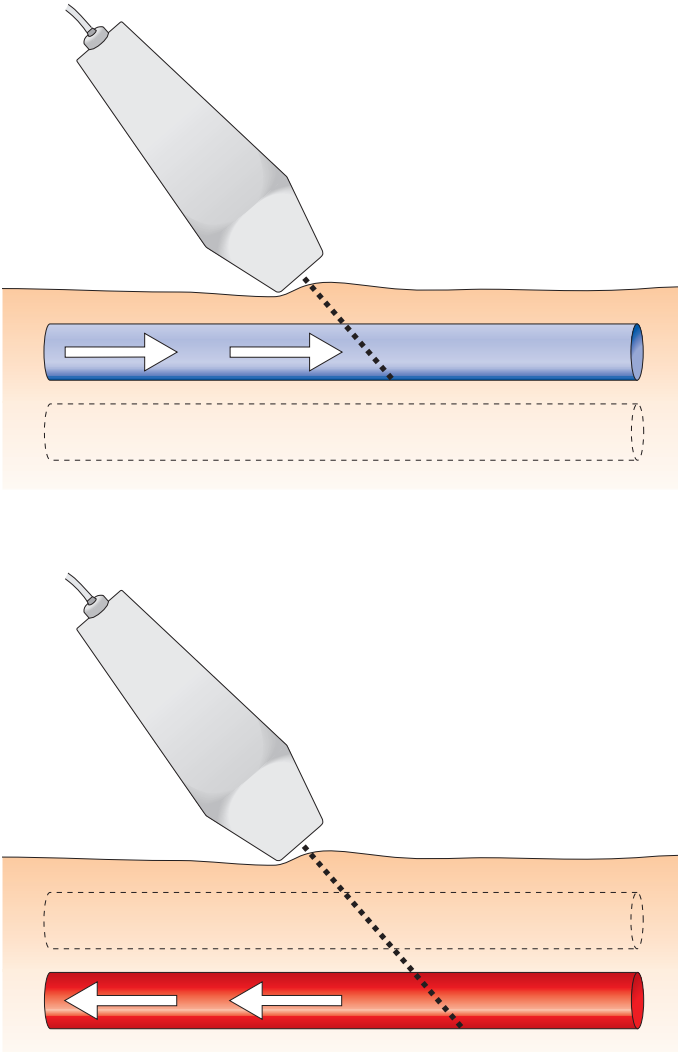


**Рис. 8.1.** Эффект Допплера объясняет, почему изменяется частота звуковой волны при движении источника звука. Звуковой сигнал кареты скорой помощи при ее приближении кажется выше, чем при ее удалении. По изменению частоты звука можно рассчитать скорость движения.





## 8.2. Визуализация потока крови



**Рис. 8.2.** С помощью эффекта Доплера можно визуализировать поток крови, оценить не только его скоростные характеристики, но и направление.